

L'examen dermatologique

Les lésions élémentaires

Interrogatoire (1)

- Histoire récente et modalités évolutives de la dermatose
 - Début brutal ou progressif
 - Localisé ou diffus d'emblée
 - Aspect initial
 - Mode d'extension (en plaques, centrifuge...)
 - Modalités évolutives (aigu, chronique, par poussées)
 - Traitements utilisés (locaux, systémiques)

Interrogatoire (2)

- Signes fonctionnels associés
 - Prurit localisé ou généralisé
 - Douleurs
- Prises médicamenteuses du patient et leur chronologie
- Facteurs environnementaux
 - Habitat, profession, loisirs, expositions solaires, habitudes vestimentaires
- Antécédents personnels et familiaux
 - Dermatologiques
 - Atopie
 - Cancer

Examen dermatologique

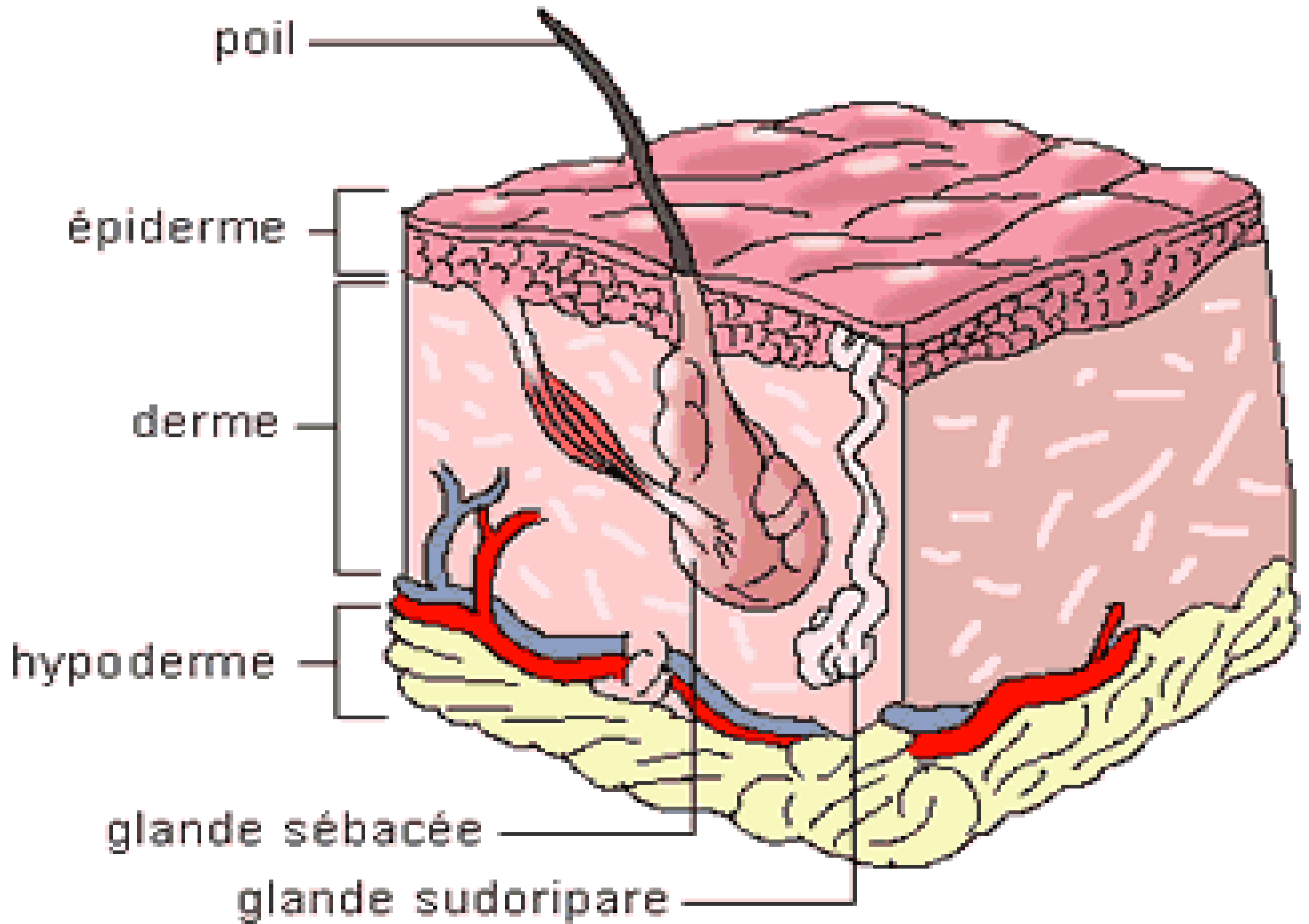
- Inspection
 - Bon éclairage (lumière du jour ++)
 - Examen de l'ensemble du revêtement ++
 - Loupe, lampe, abaisse-langue, lumière de WOOD
- Palpation
- Vitropression
- Curetage
- Friction

Examen dermatologique

- BUT : reconnaître la lésion élémentaire = lésion la plus précoce, non modifiée par le grattage, la surinfection, les traitements locaux

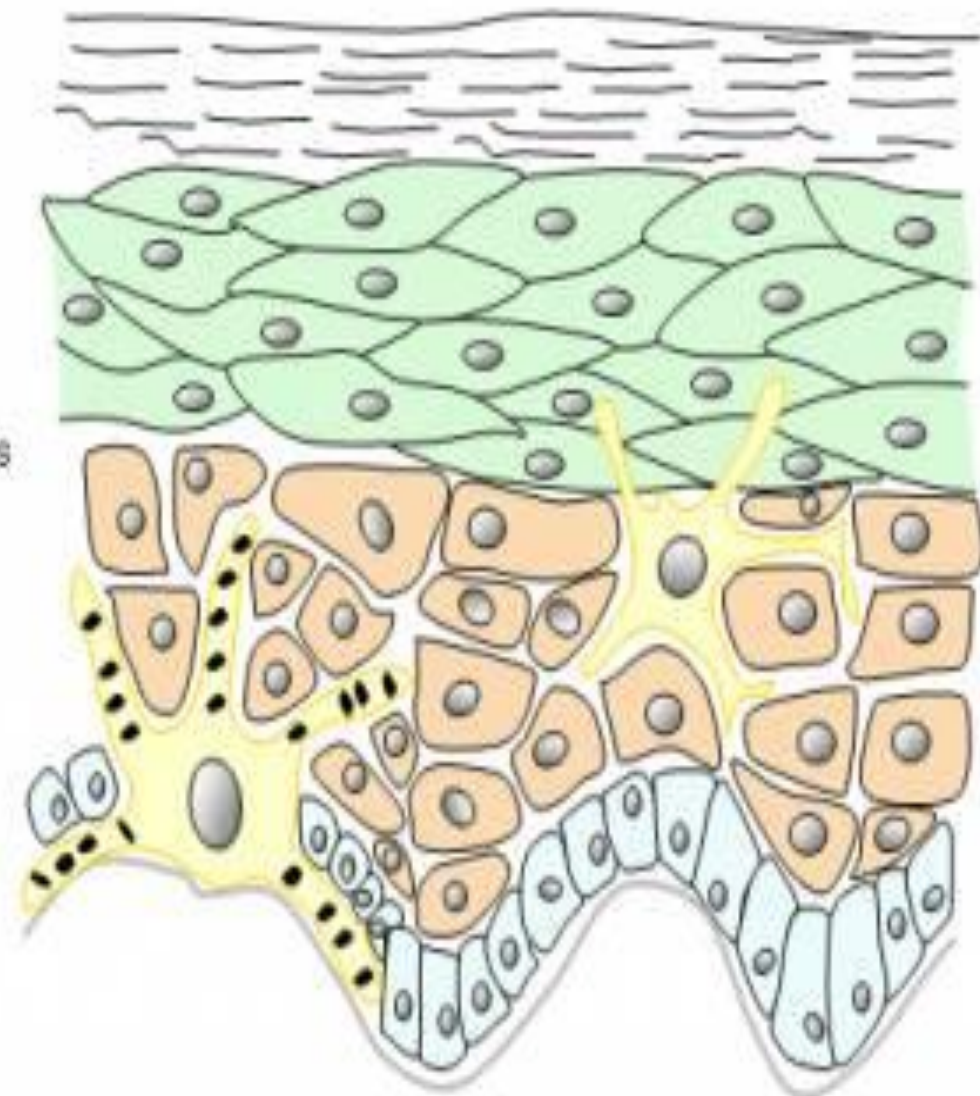
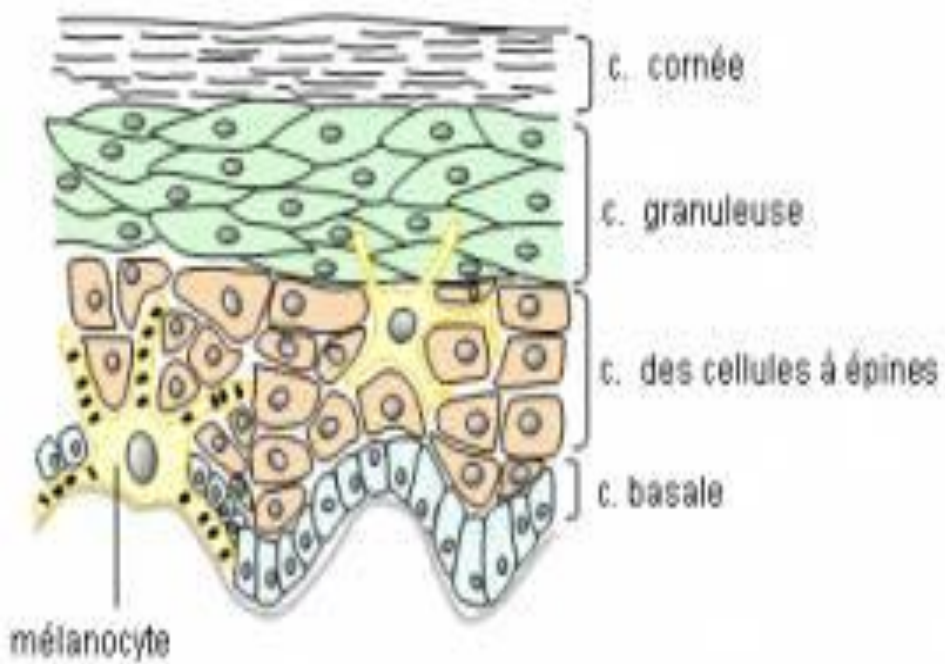
les lésions secondaires =
évolution naturelle ou compliquée d'une
lésion élémentaire

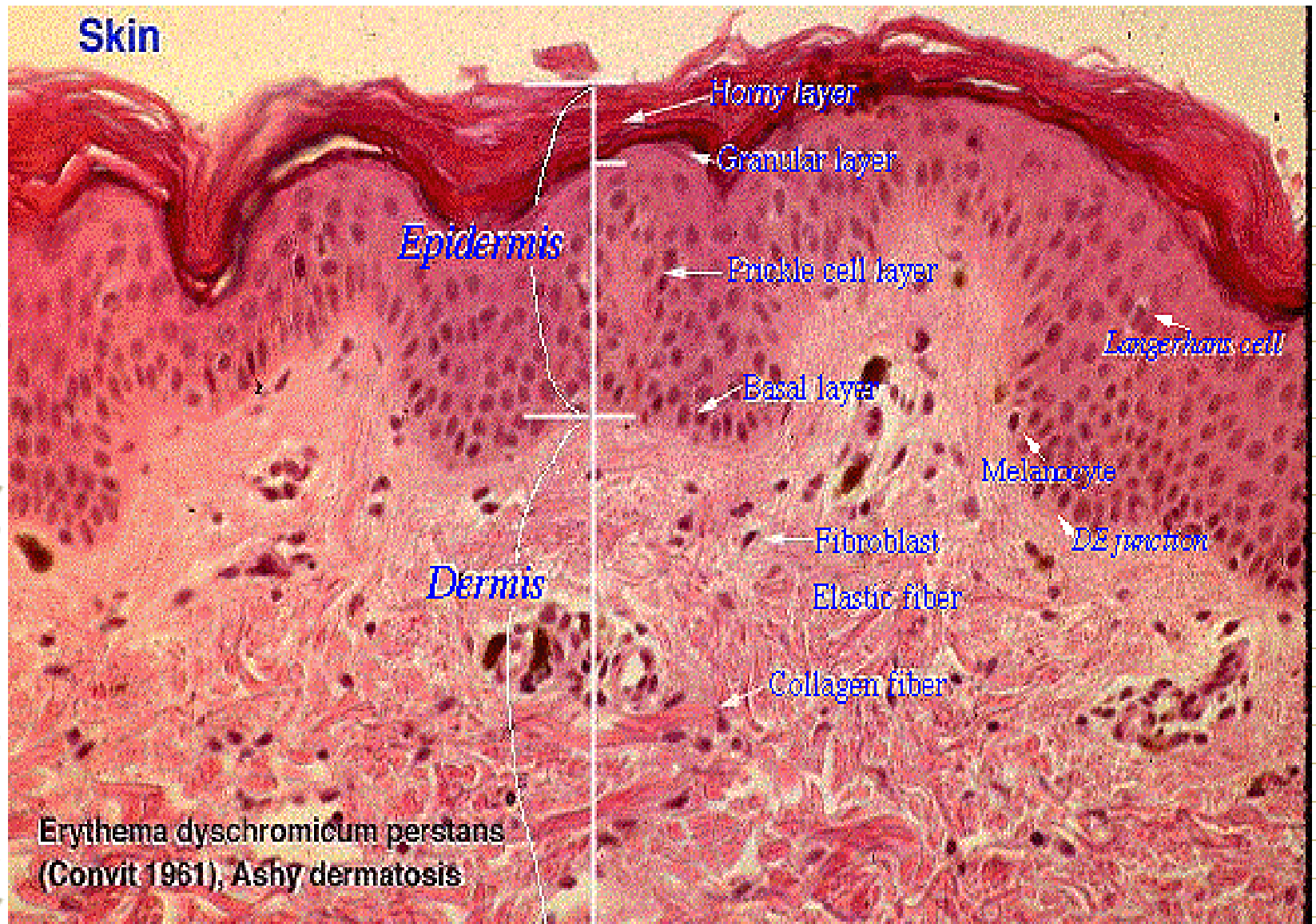
- Lié au mécanisme lésionnel initial



coupe de peau (épiderme)

d'après site Internet pg.com





MACULES

- Tâches dyschromiques sans relief, ni infiltration
- Macules rouges
 - Érythème
 - Purpura
 - Macules vasculaires
- Macules pigmentaires
- Macules achromiques

A spiral-bound notebook with a brown cover and white lined paper. The spiral binding is on the left side. The text "MACULES ROUGES" is written in the center of the page.

MACULES ROUGES

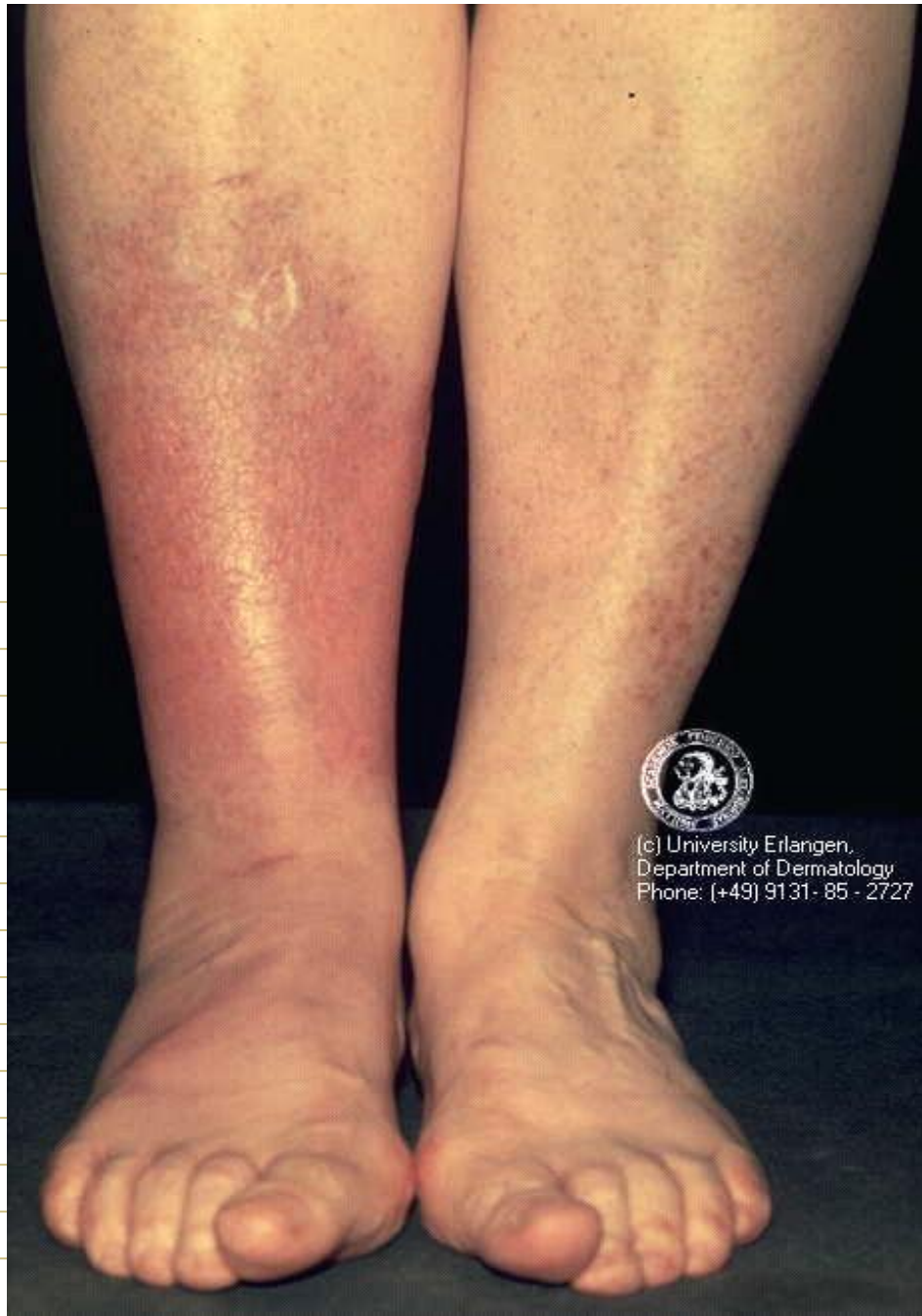ERYTHEME

Rougeur congestive qui s'efface à la pression

Liée à une vasodilatation des vaisseaux
superficiels du derme

Très fréquent, souvent associé à d'autres
lésions élémentaires

Localisé ou diffus

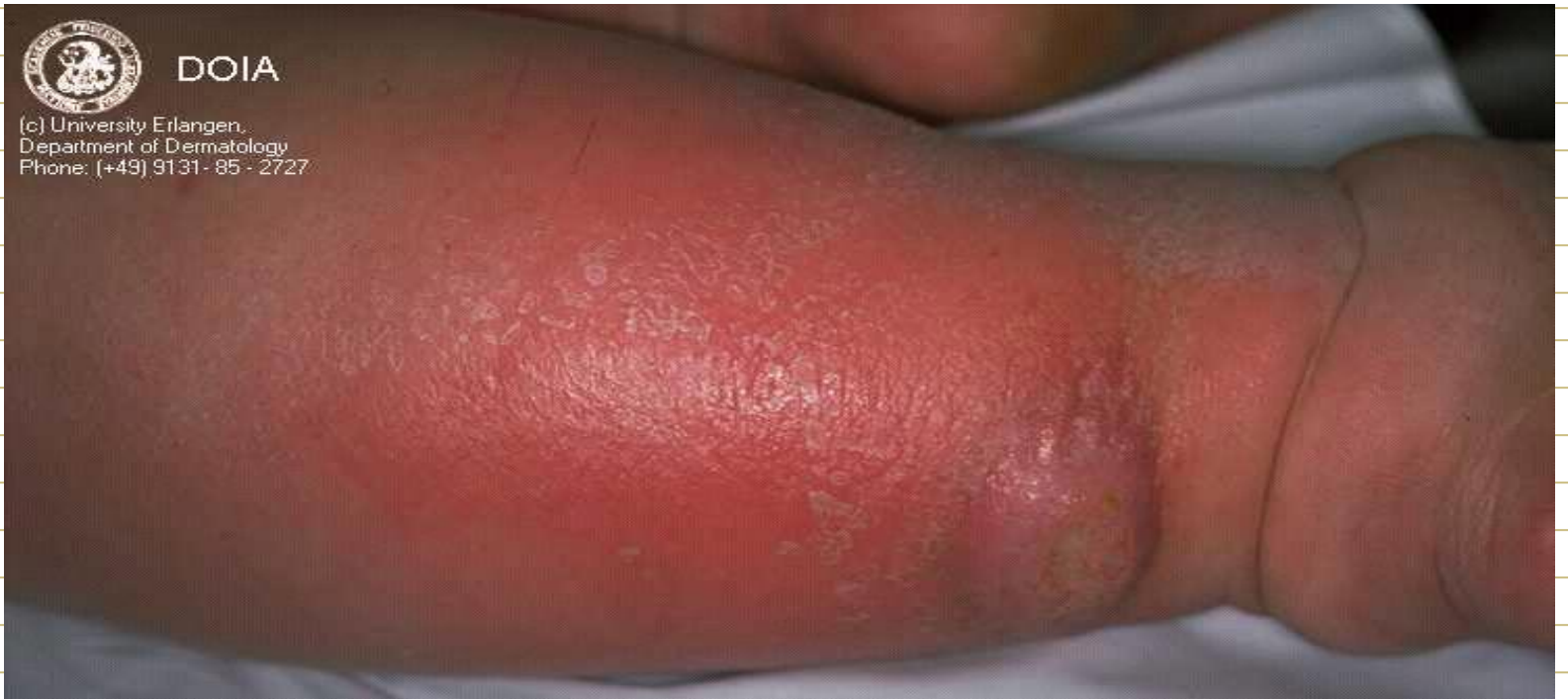

(c) University Erlangen,
Department of Dermatology
Phone: (+49) 9131- 85 - 2727



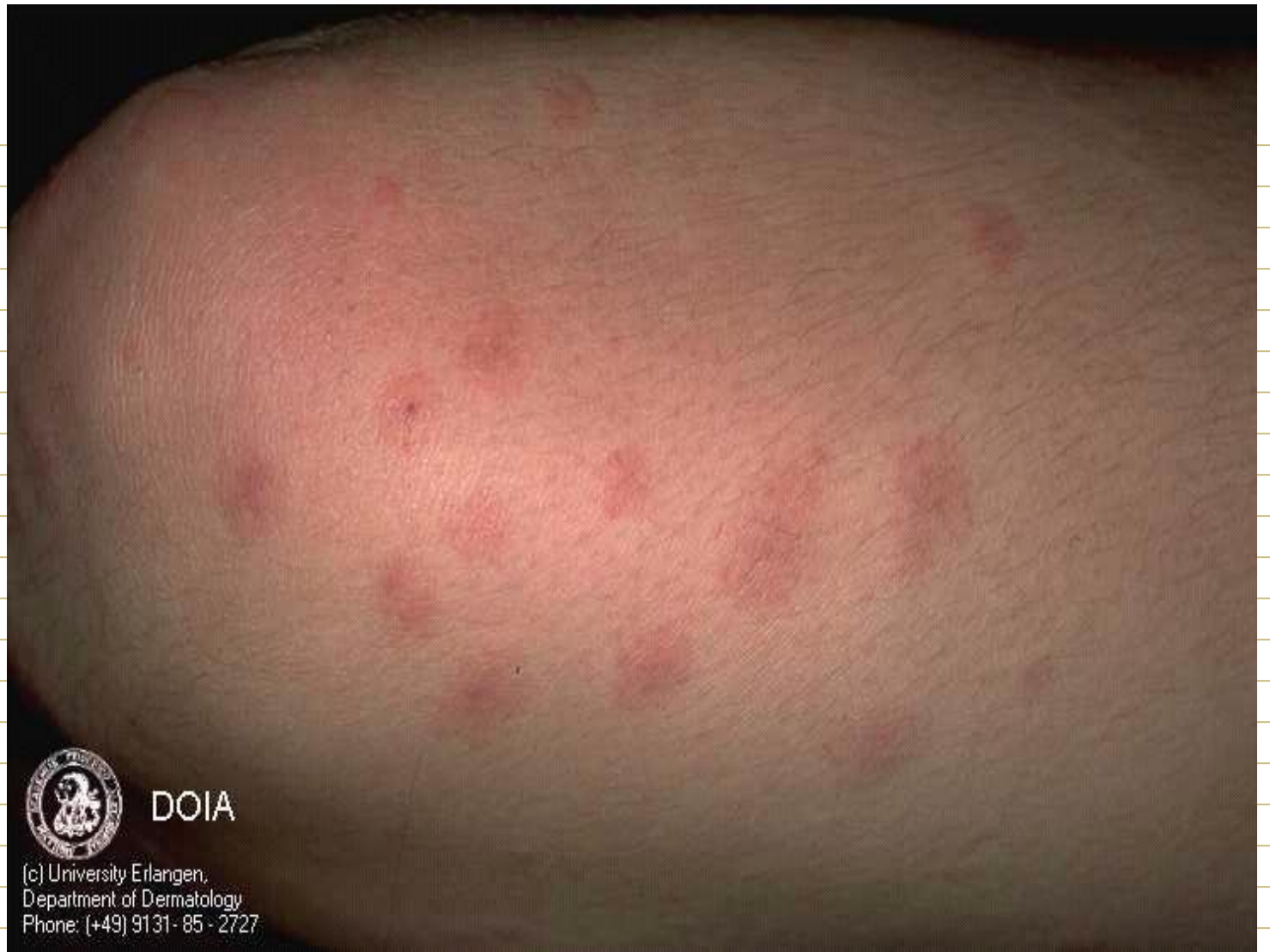DOIA

(c) University Erlangen,
Department of Dermatology
Phone: (+49) 9131-85-2727





(c) University Erlangen,
Department of Dermatology
Phone: (+49) 9131-85-2727

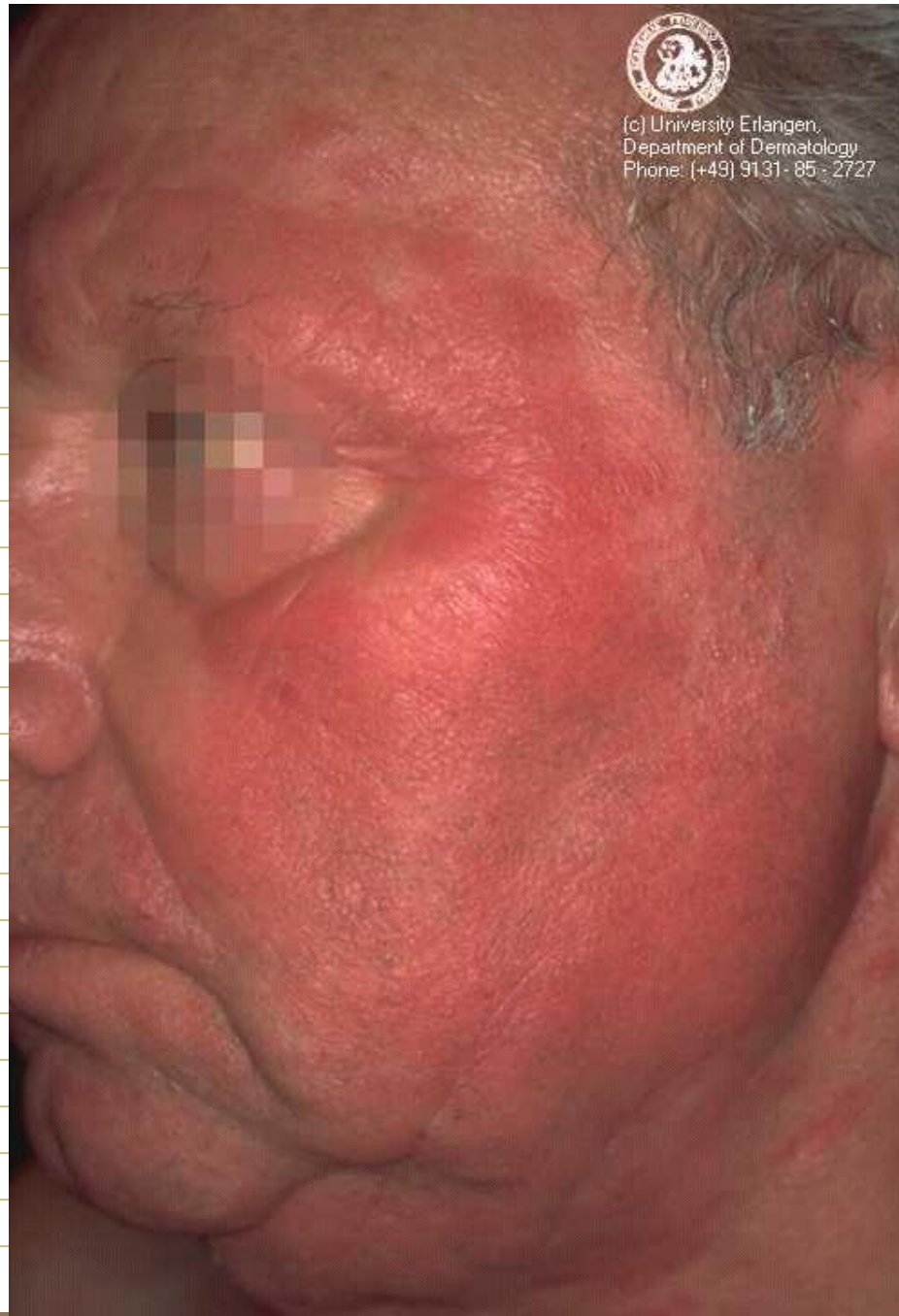

DOIA

(c) University Erlangen,
Department of Dermatology
Phone: [+49] 9131-85-2727



(c) University Erlangen,
Department of Dermatology
Phone: (+49) 91 31 - 85 - 2727



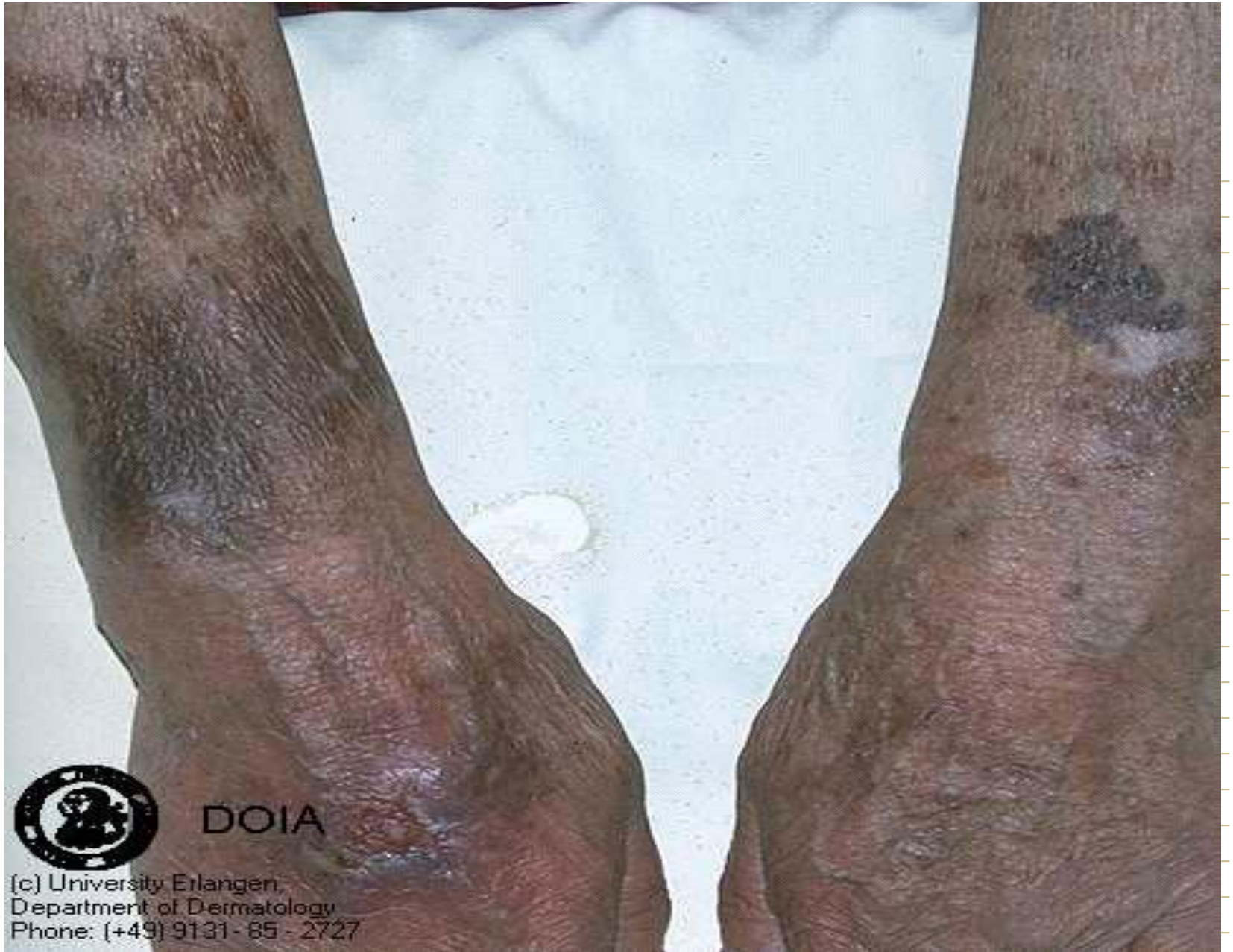PURPURA

Tâche rouge qui ne s'efface pas à la pression

Lié à la présence de globules rouges,
extravasés en dehors des vaisseaux sanguins

Lésion de la paroi des vaisseaux ou altération
des facteurs de la coagulation sanguine

Taille variable : pétéchies, ecchymoses



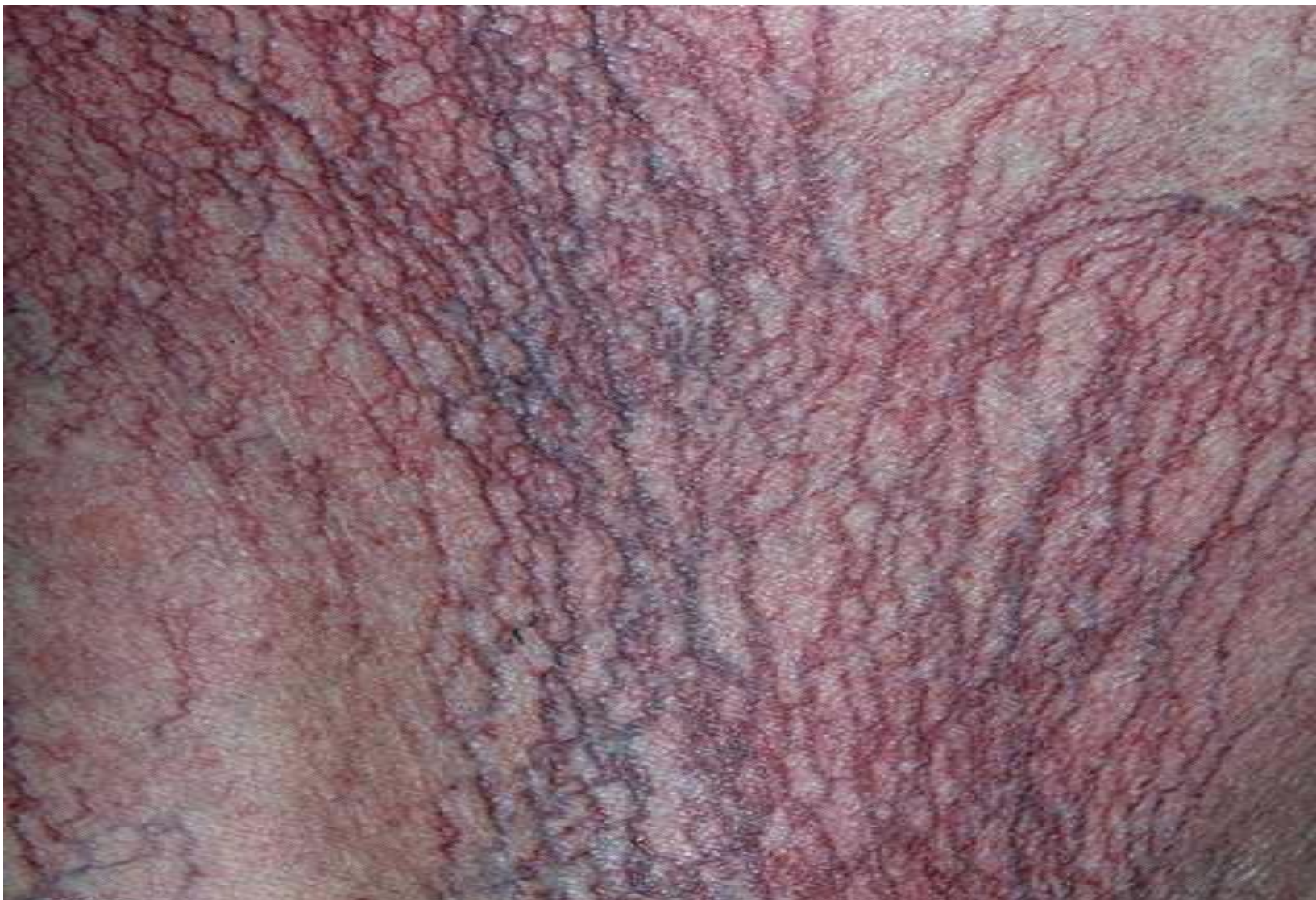DOIA

(c) University Erlangen,
Department of Dermatology
Phone: (+49) 9131 - 85 - 2727

TELANGIECTASIES

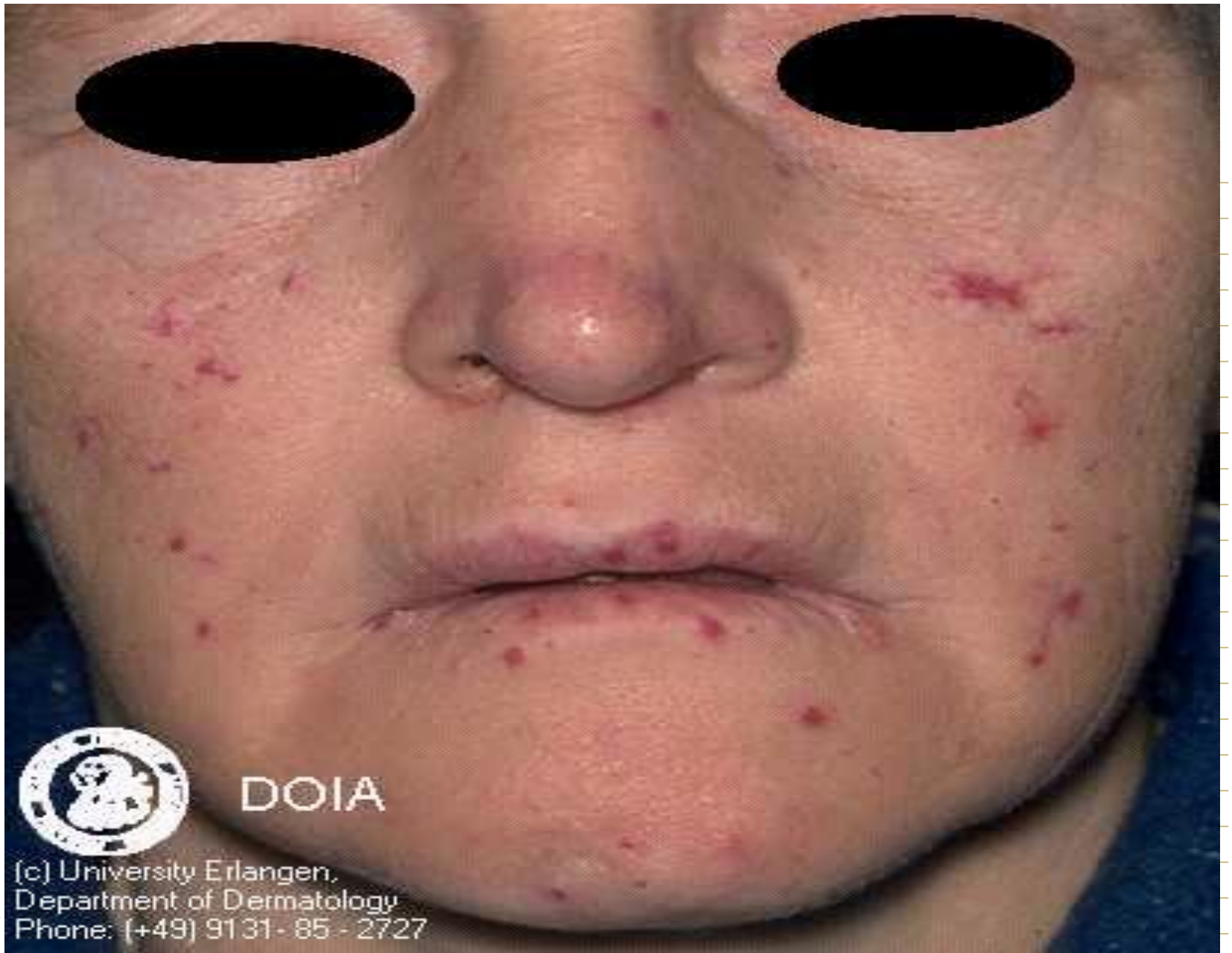Dilatation permanente des petits vaisseaux du derme superficiel.

Couperose, varicosités, angiome plan



DOIA

(c) University Erlangen,
Department of Dermatology
Phone: (+49) 91 31 - 85 - 2727



DOIA

(c) University Erlangen,
Department of Dermatology
Phone: (+49) 91 31- 85 - 2727

MACULES PIGMENTAIRES et
ACHROMIQUES = MACULES
DYSCHROMIQUES

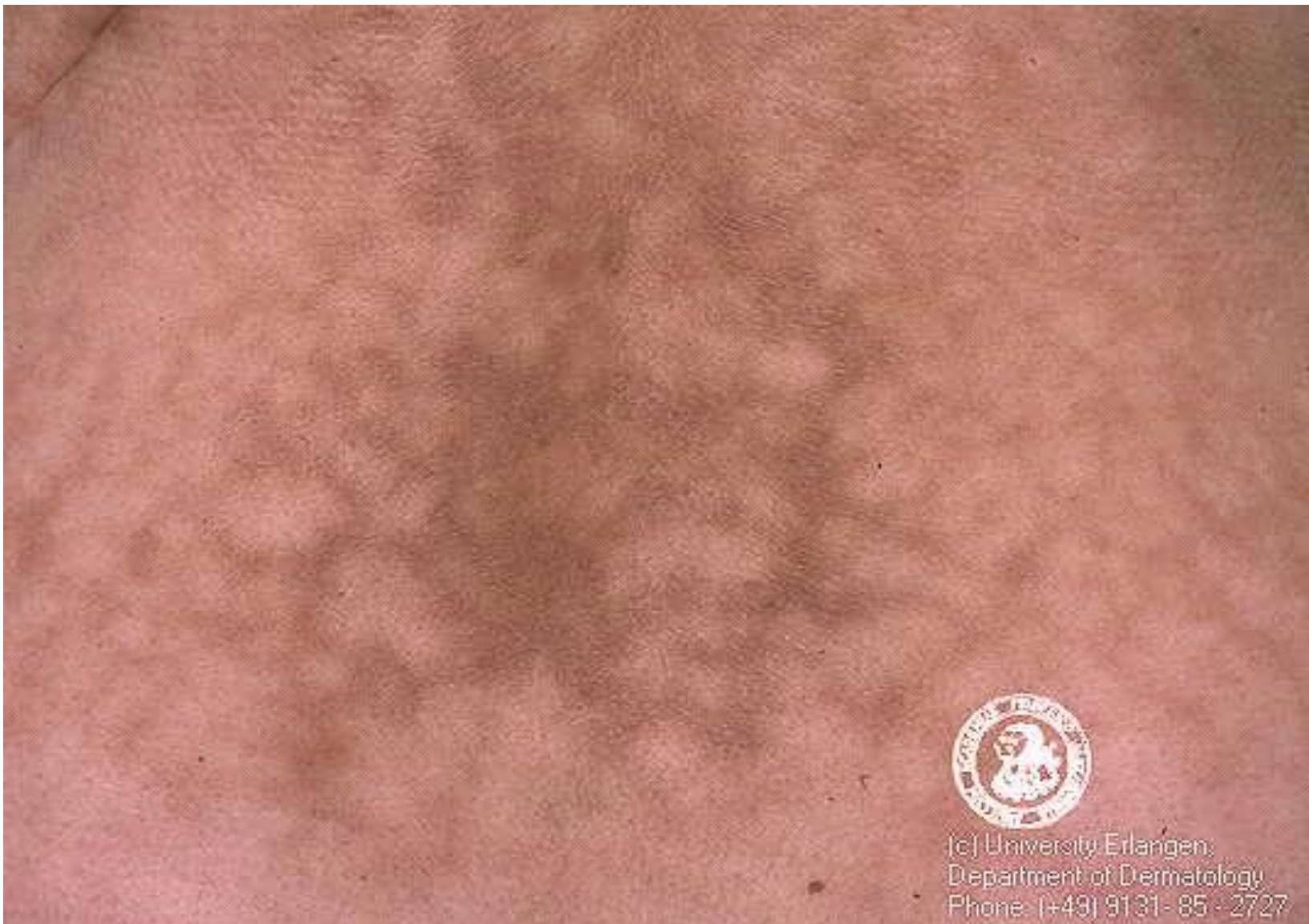
DYSCHROMIES

Modifications de la pigmentation normale de la peau

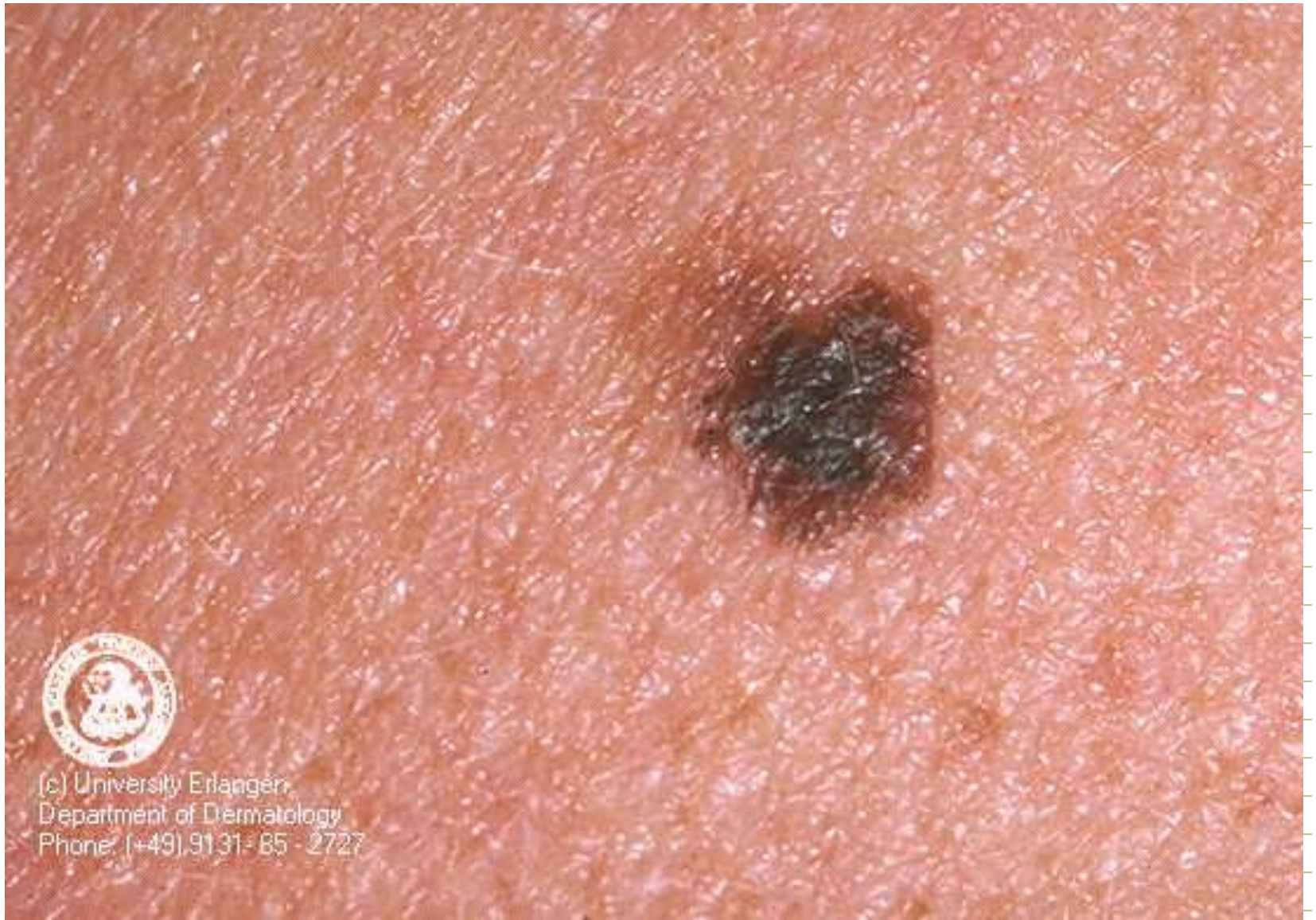- Pigment mélanique
- Pigment non mélanique
(tatouages, médicaments)

HYPERPIGMENTATION ou HYPERCHROMIE

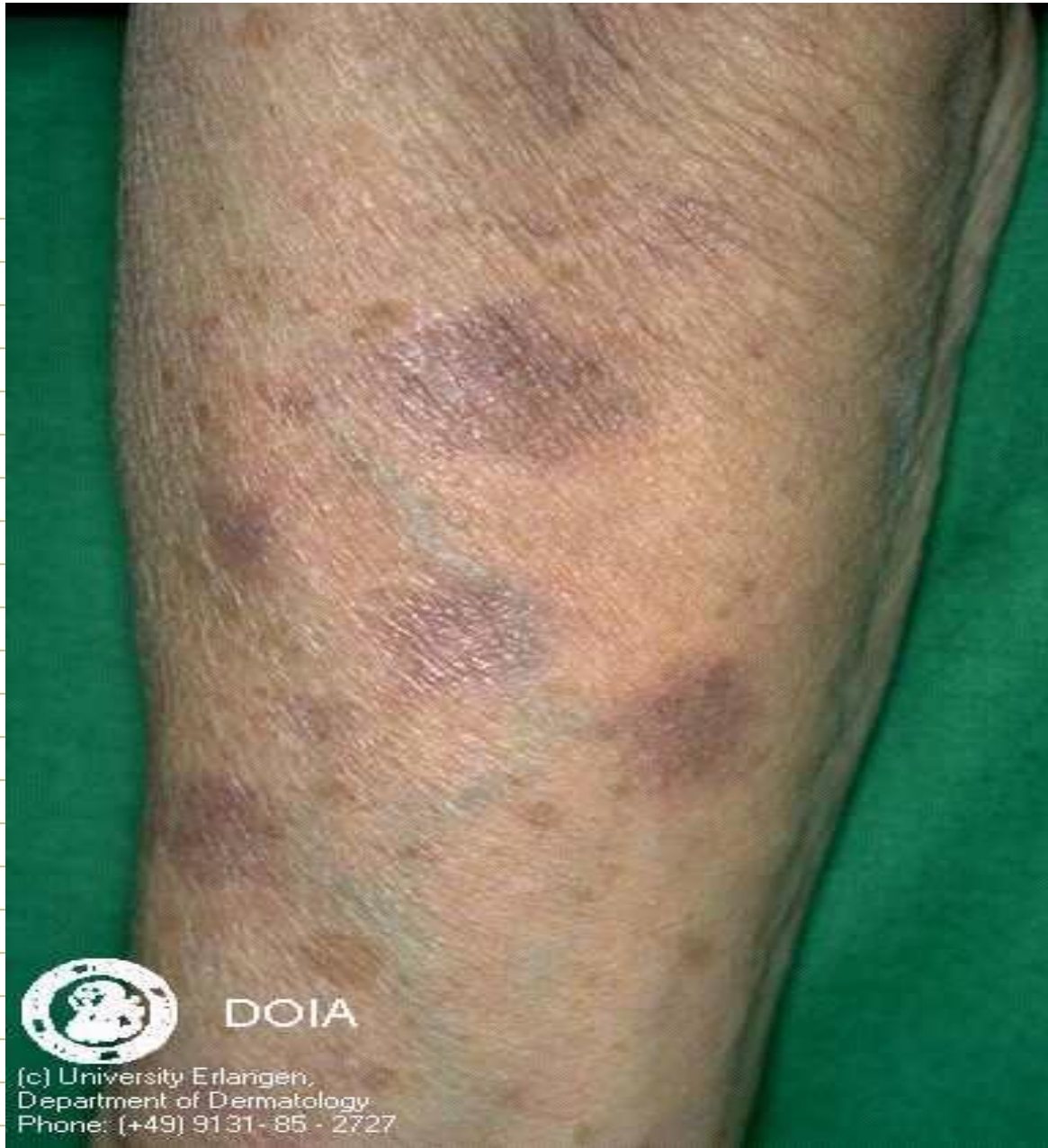- Excès de mélanine
- Localisée
- Ou diffuse = MELANODERMIE



(c) University Erlangen,
Department of Dermatology
Phone: (+49) 9131- 85 - 2727



(c) University Erlangen
Department of Dermatology
Phone: (+49) 91 31-85-2727

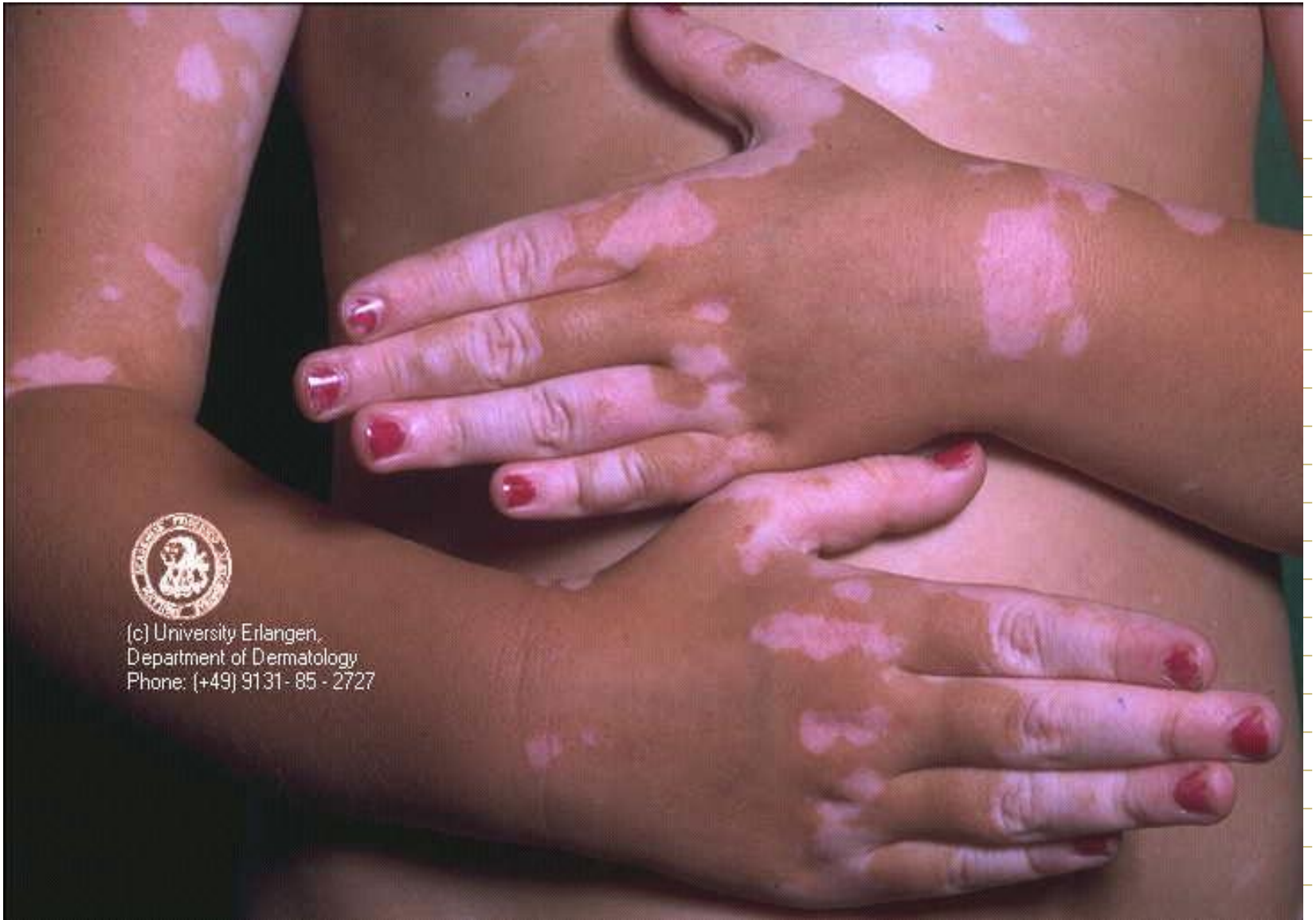

DOIA

(c) University Erlangen,
Department of Dermatology
Phone: (+49) 91 31-85 - 2727

HYPOPIGMENTATION

- Défaut de mélanine
- Partiel = HYPOCHROMIE
- ou complet = ACHROMIE

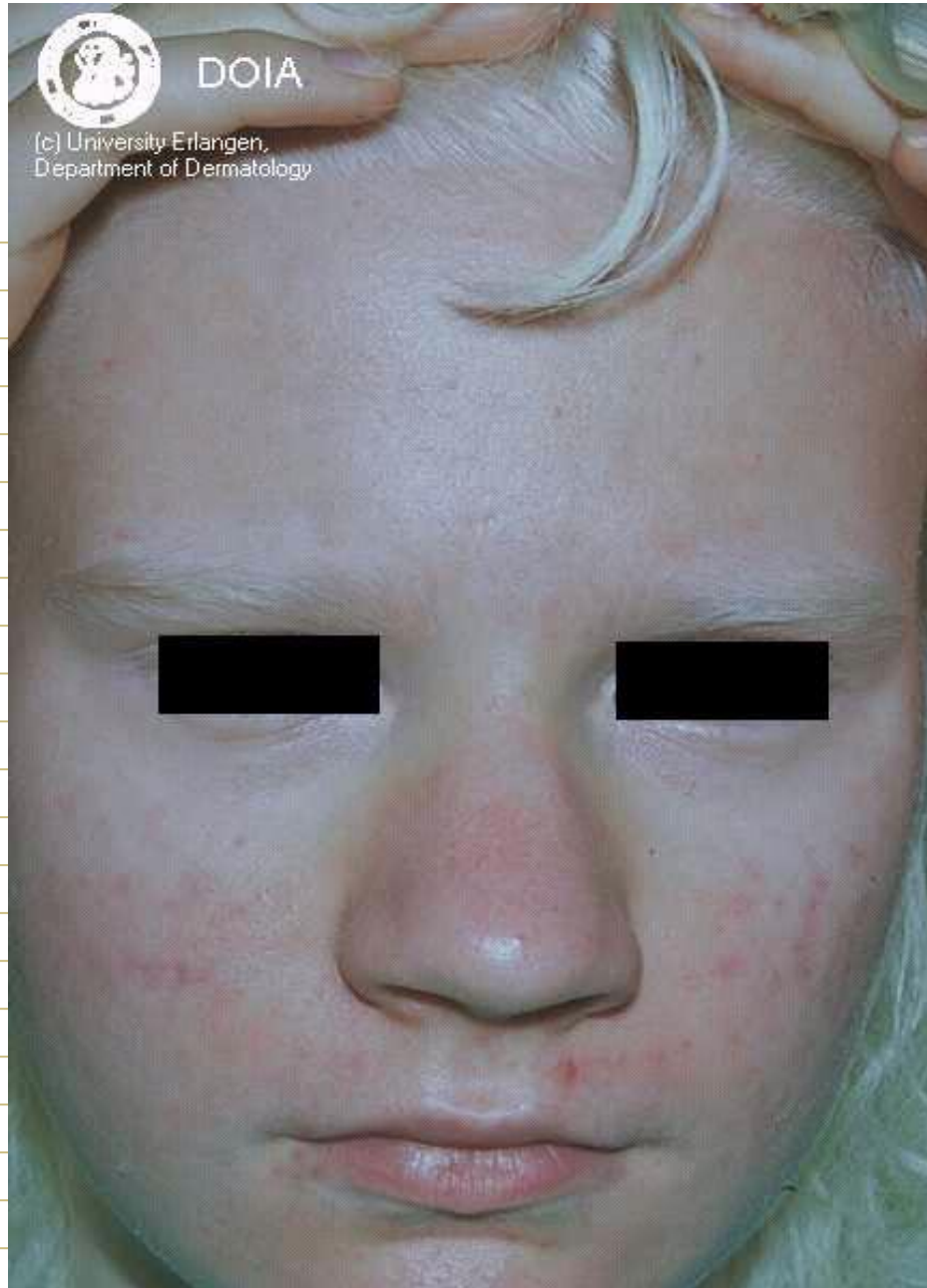

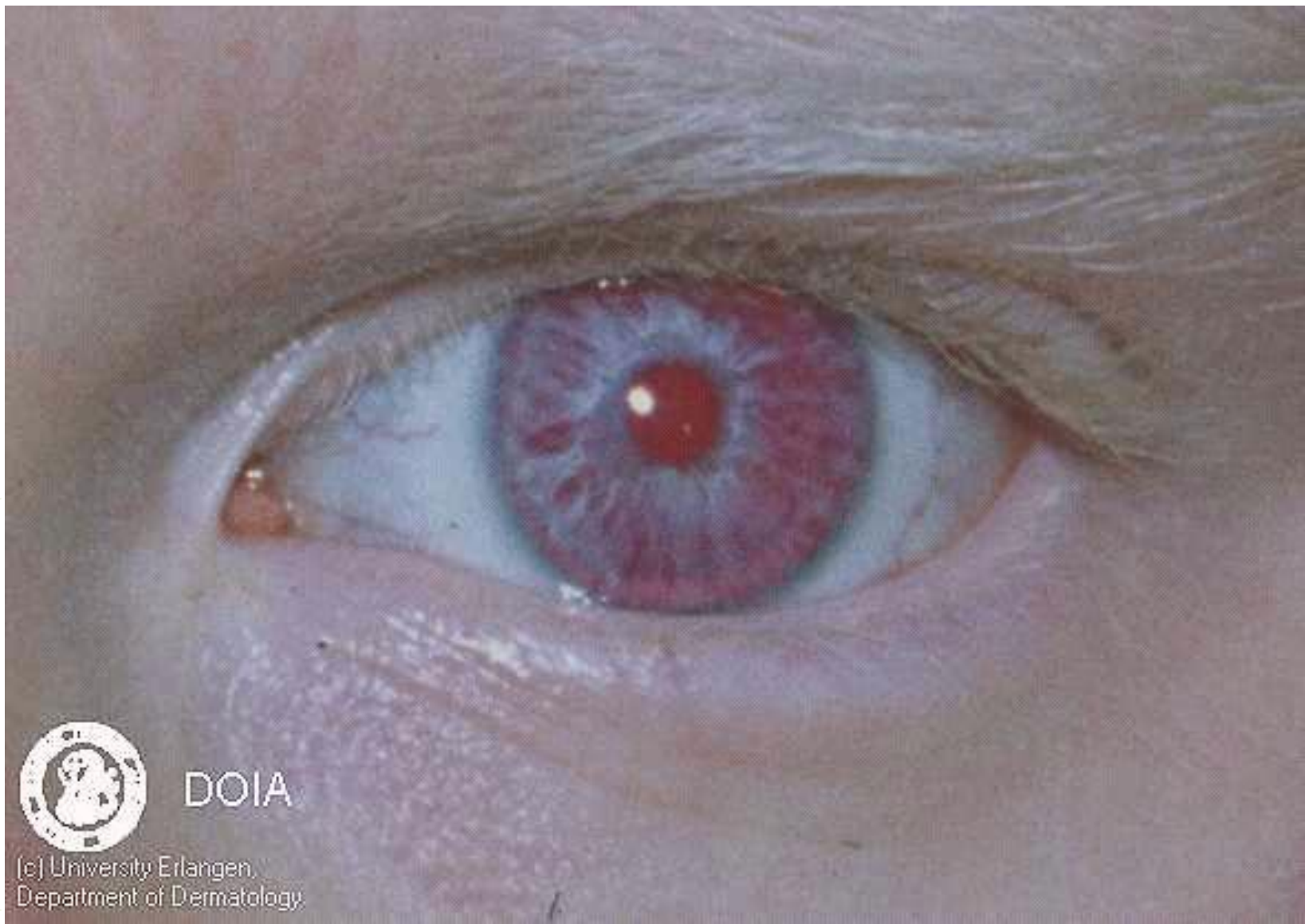(c) University Erlangen,
Department of Dermatology
Phone: (+49) 91 31 - 85 - 2727



DOIA

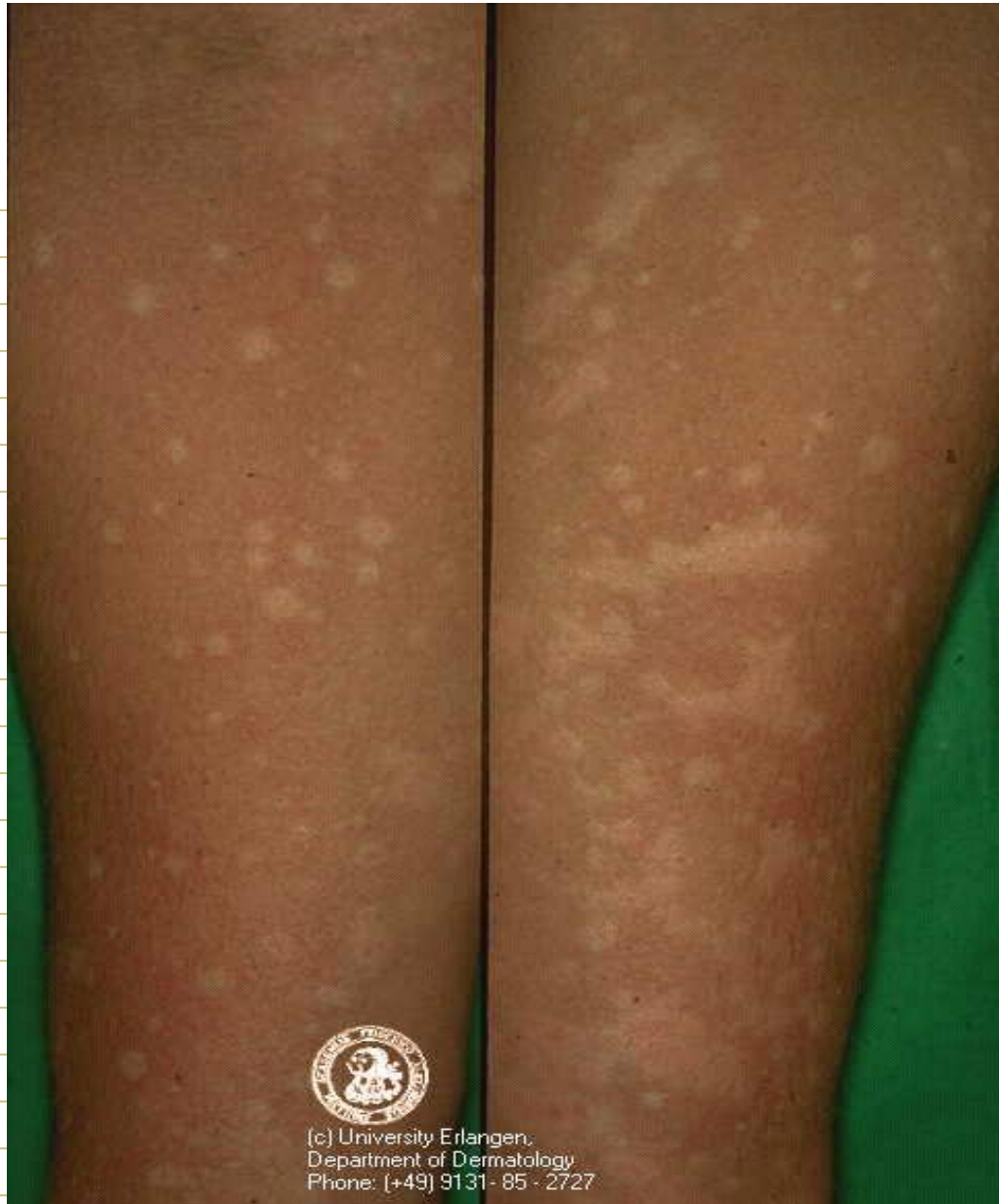(c) University Erlangen,
Department of Dermatology





DOIA

(c) University Erlangen,
Department of Dermatology



(c) University Erlangen,
Department of Dermatology
Phone: (+49) 9131 - 85 - 2727

SQUAMES

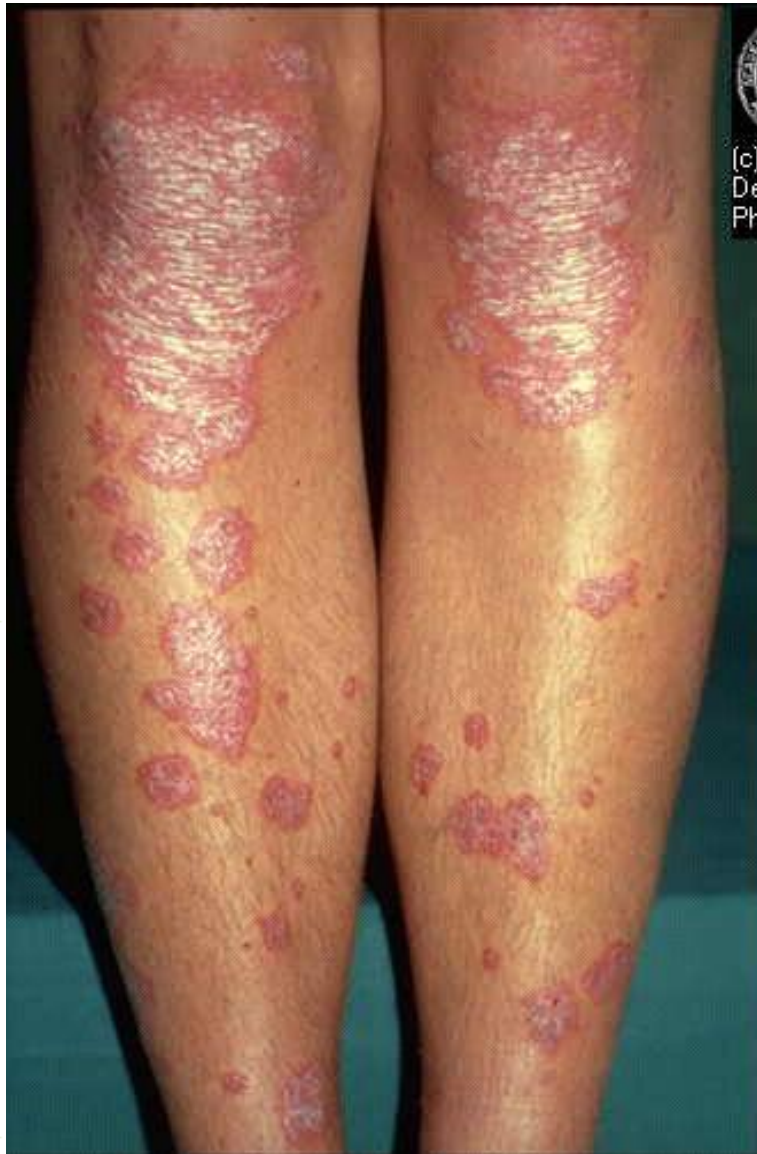-visibles spontanément ou après grattage doux à la curette et palpables

-pellicules ou lamelles cornées

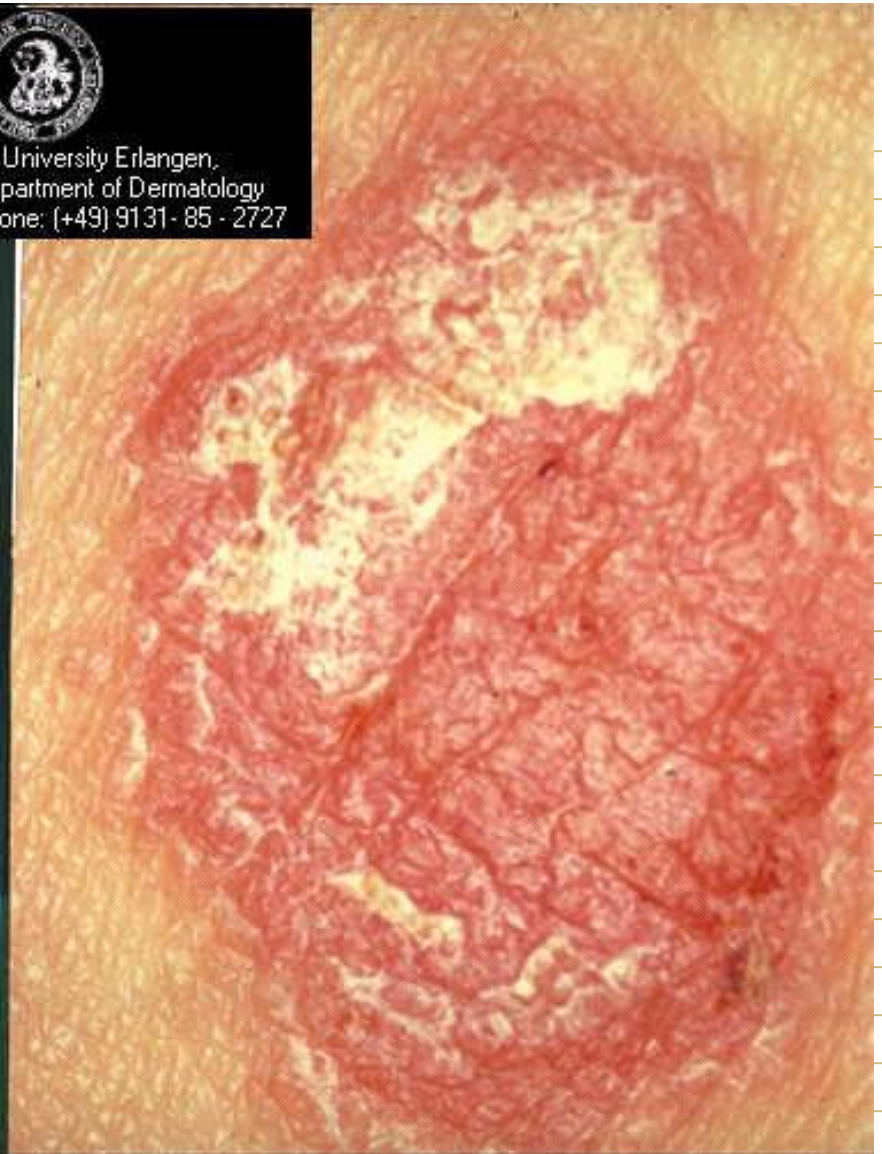-suivant épaisseur et aspect des squames :

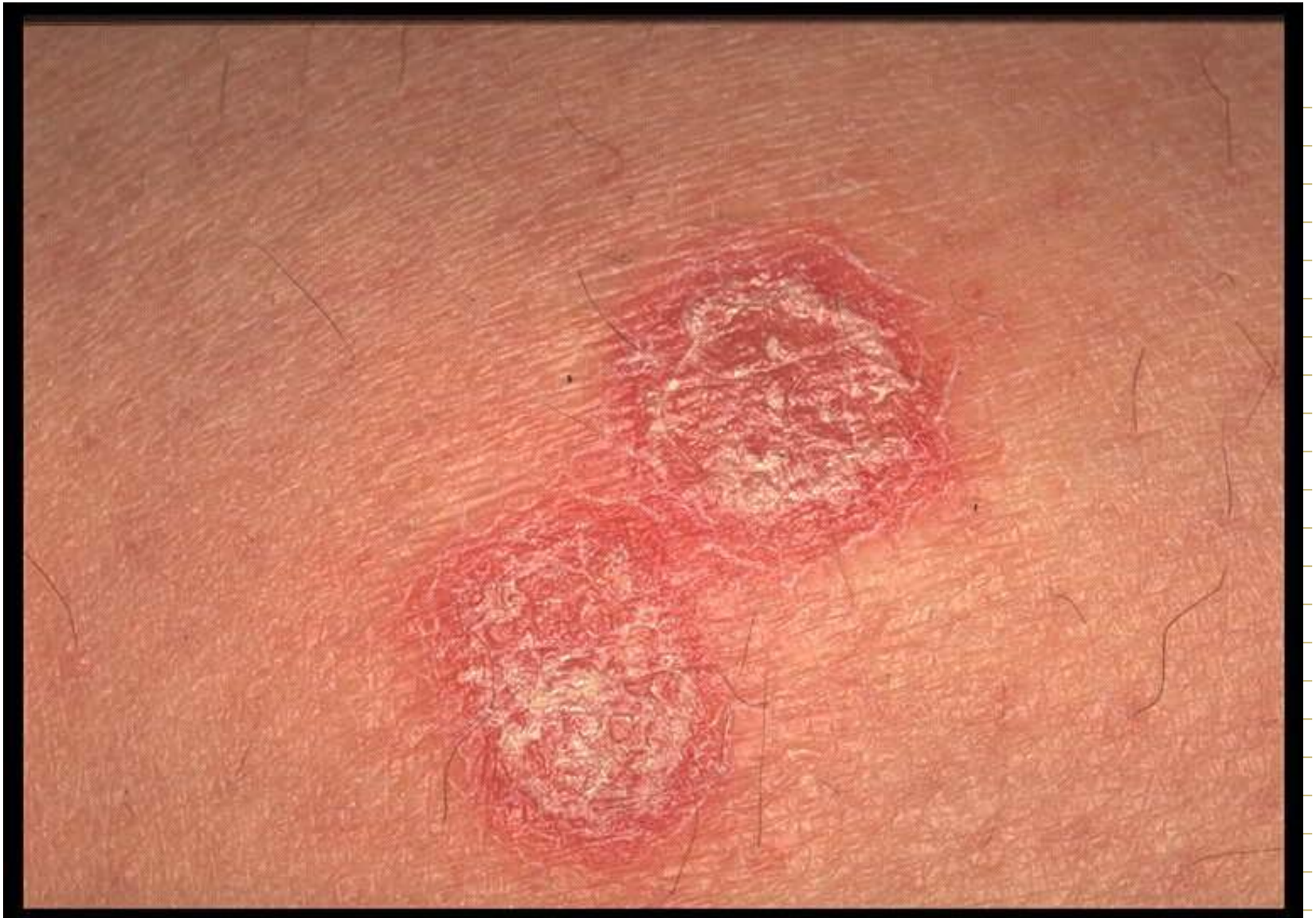pytriasiformes, scarlatiniformes, ichthyosiformes, psoriasiformes

-Souvent associés à d'autres lésions élémentaires : lésions érythémato-squameuses



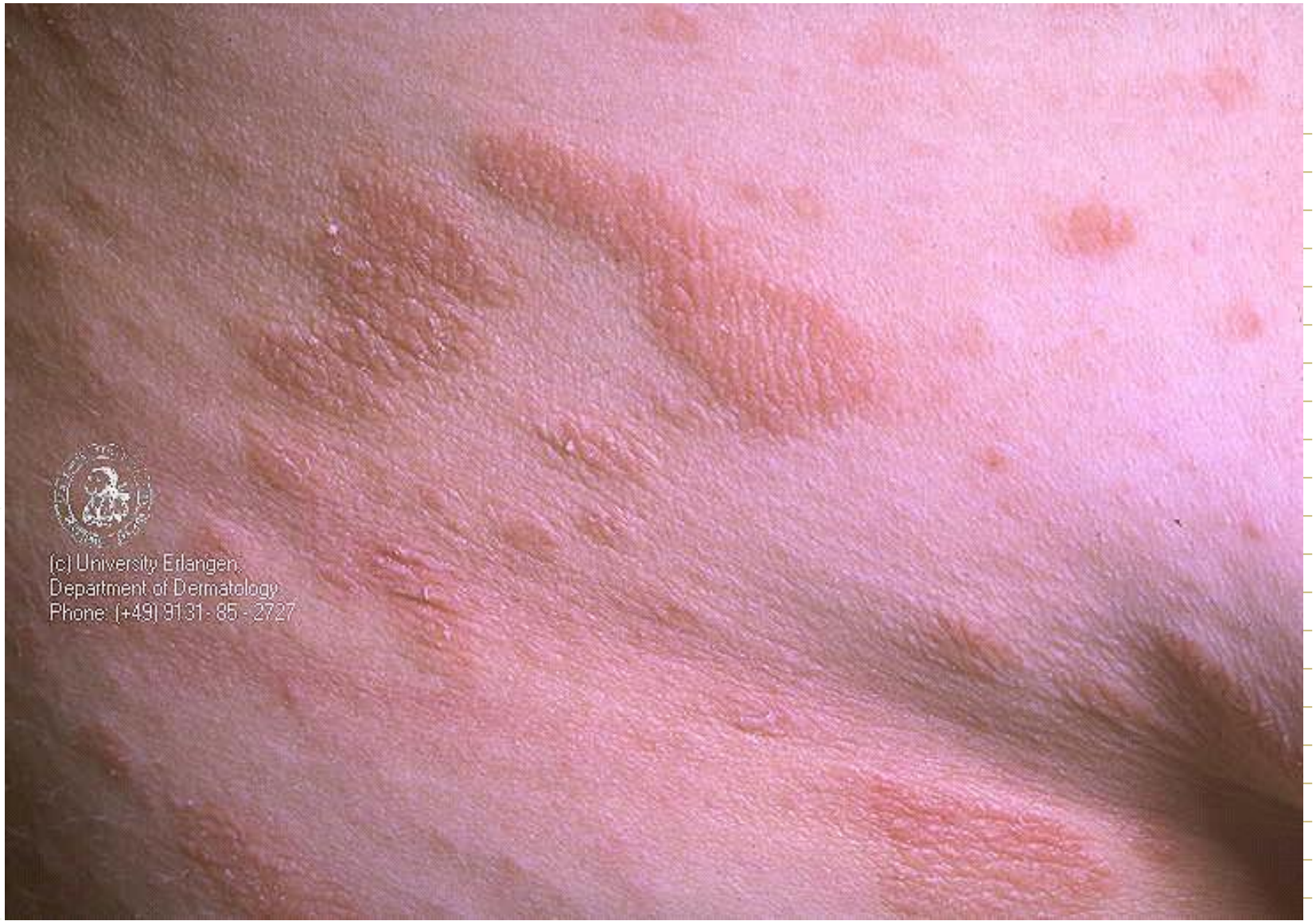(c) University Erlangen,
Department of Dermatology
Phone: (+49) 91 31 - 85 - 2727

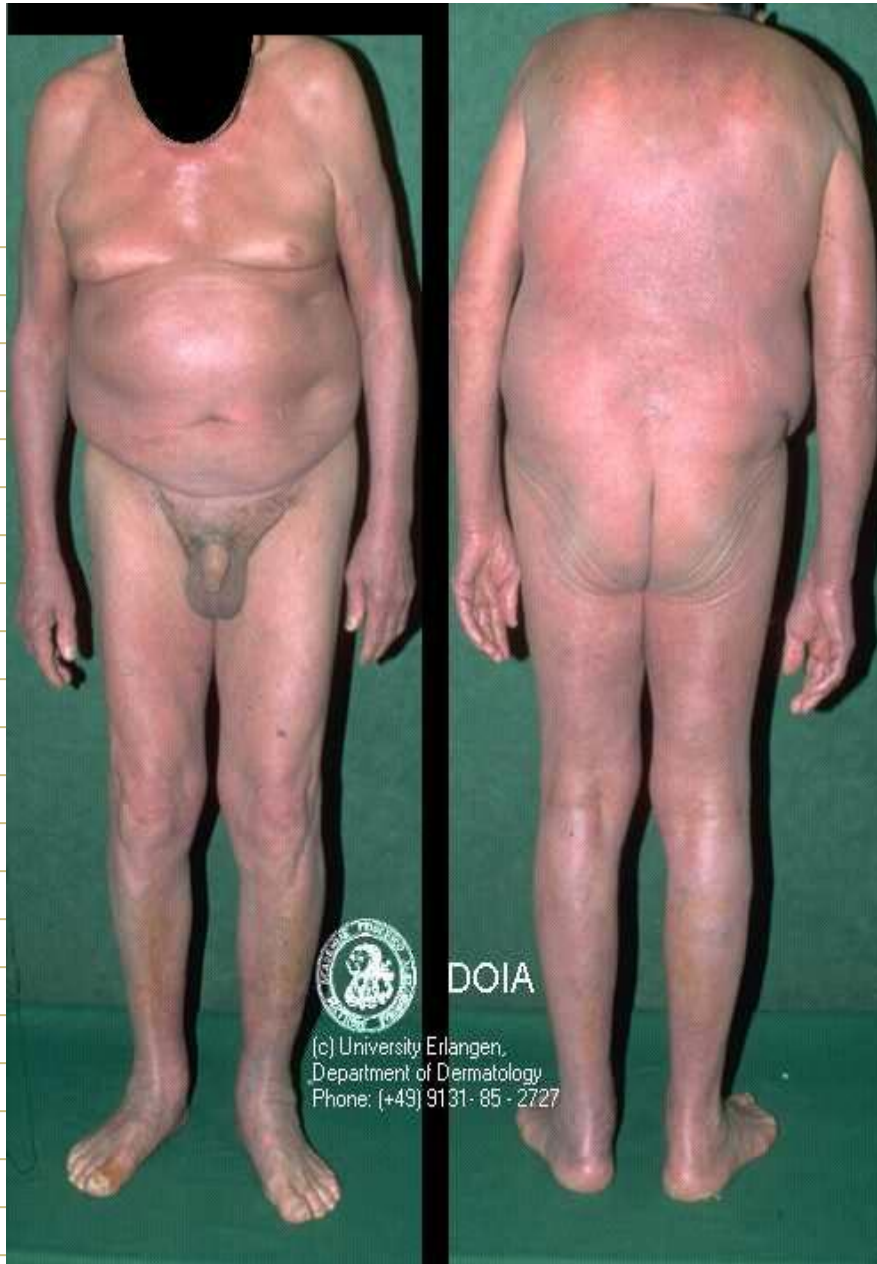





(c) University Erlangen
Department of Dermatology
Phone: [+49] 91 31 - 85 - 2727





(c) University Erlangen,
Department of Dermatology
Phone: (+49) 91 31 - 85 - 2727

DOIA

LESIONS INFILTREES

-lésions visibles et palpables

-papules, nodules, végétations

PAPULES

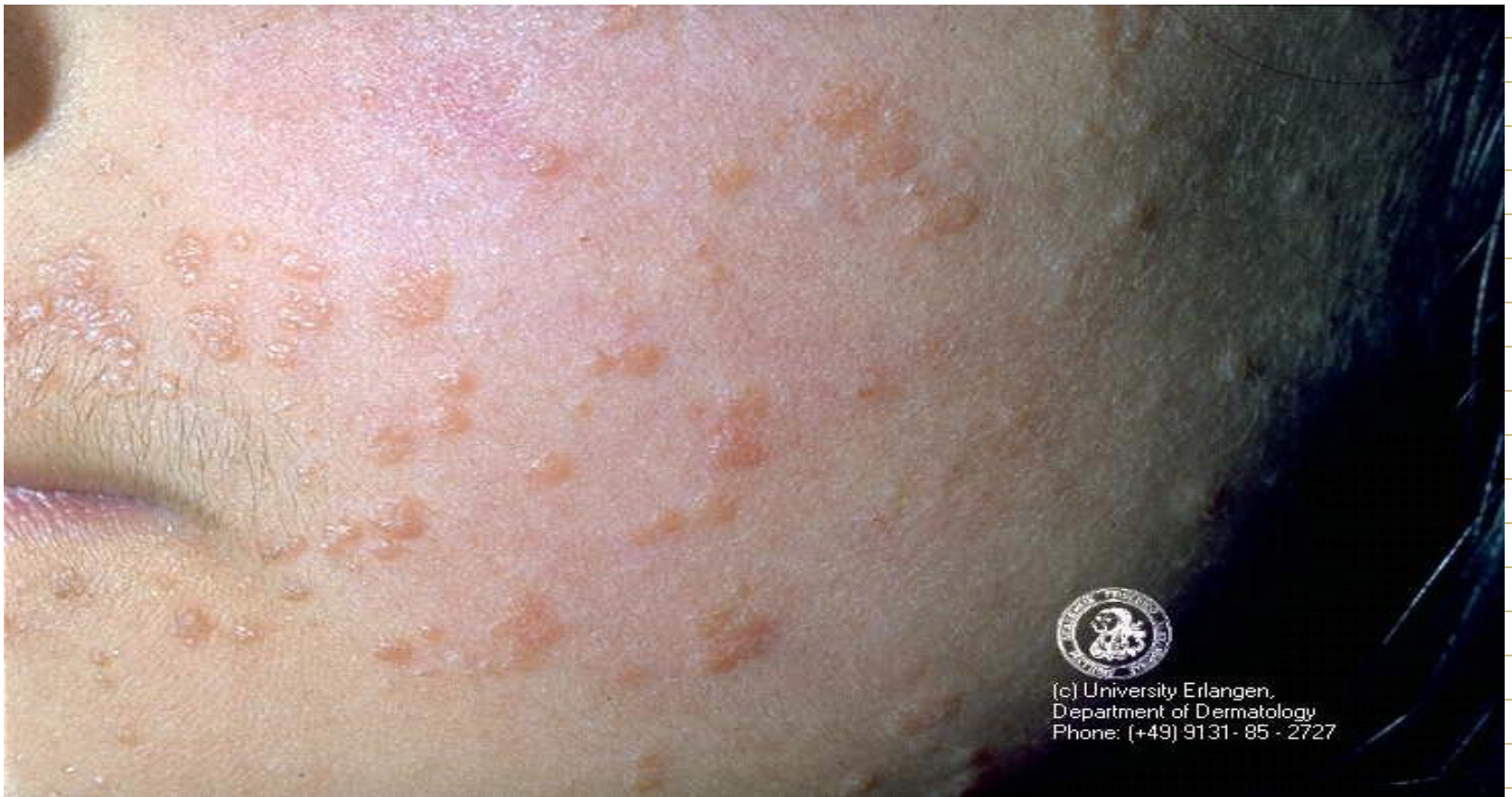Elevure de la peau, résistante et solide.

– Papule épidermique

– Papule dermique

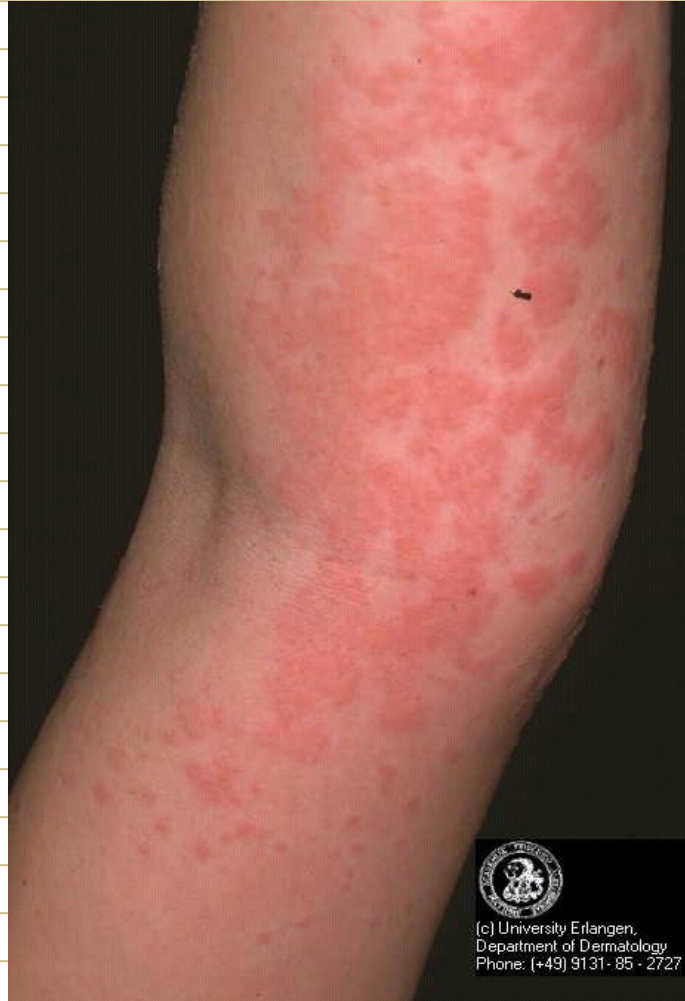- Oedémateuse
- Cellulaire
- Produit métabolique

Papule épidermique



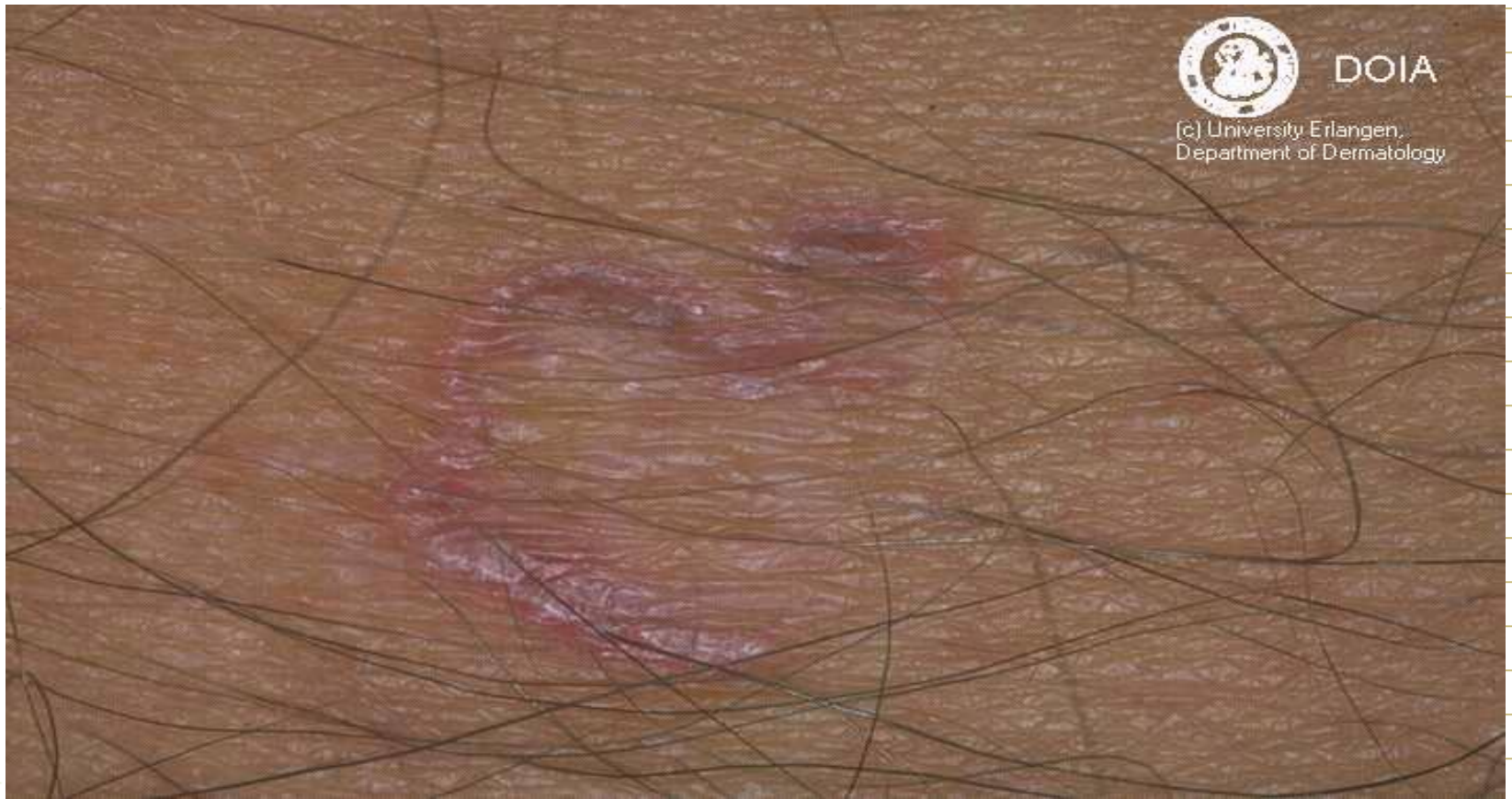(c) University Erlangen,
Department of Dermatology
Phone: (+49) 9131 - 85 - 2727

Papule dermique (1)



(c) University Erlangen,
Department of Dermatology
Phone: (+49) 91 31 - 85 - 2727

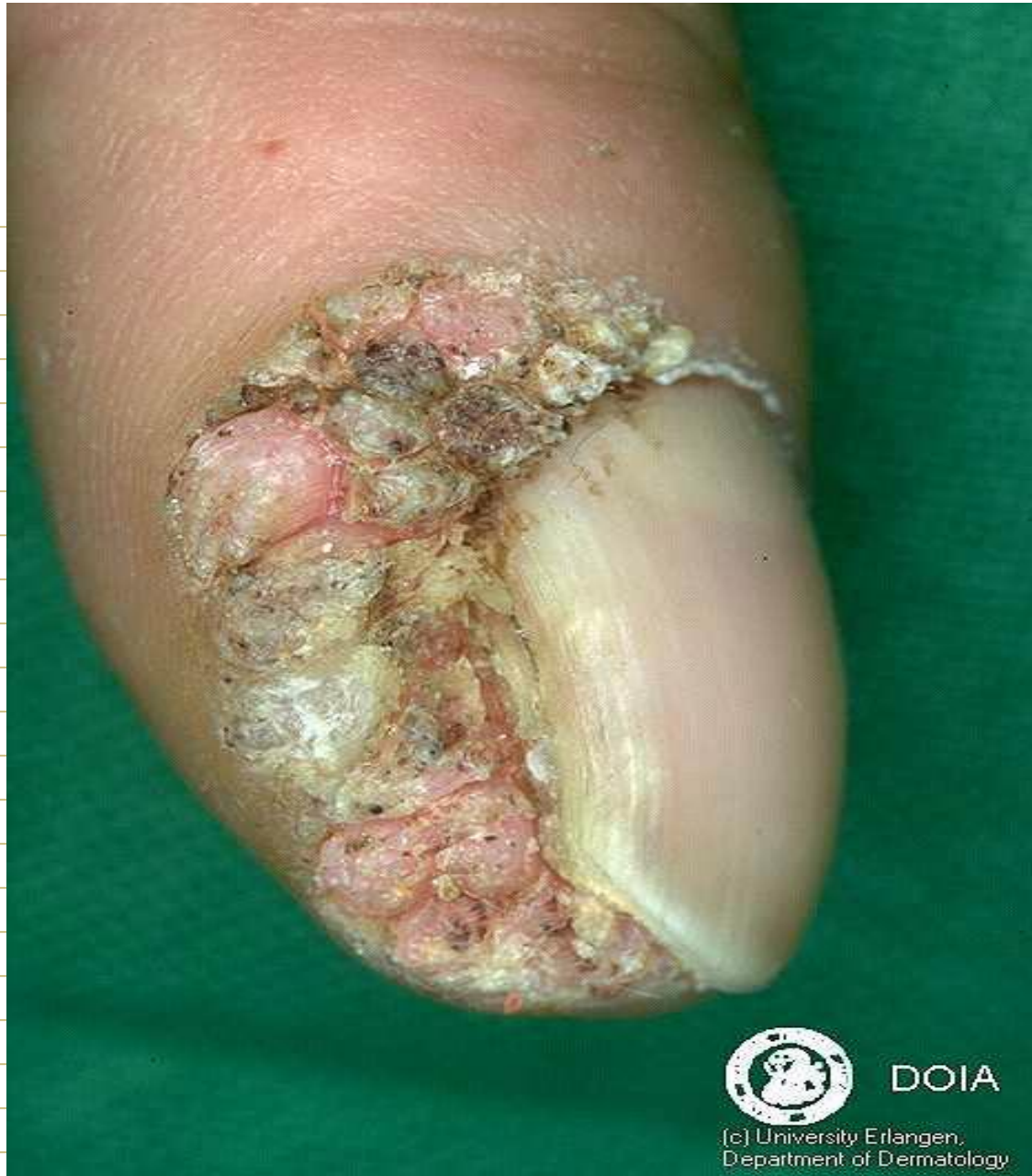Papule dermique (2)



Végétations, Verrucosités

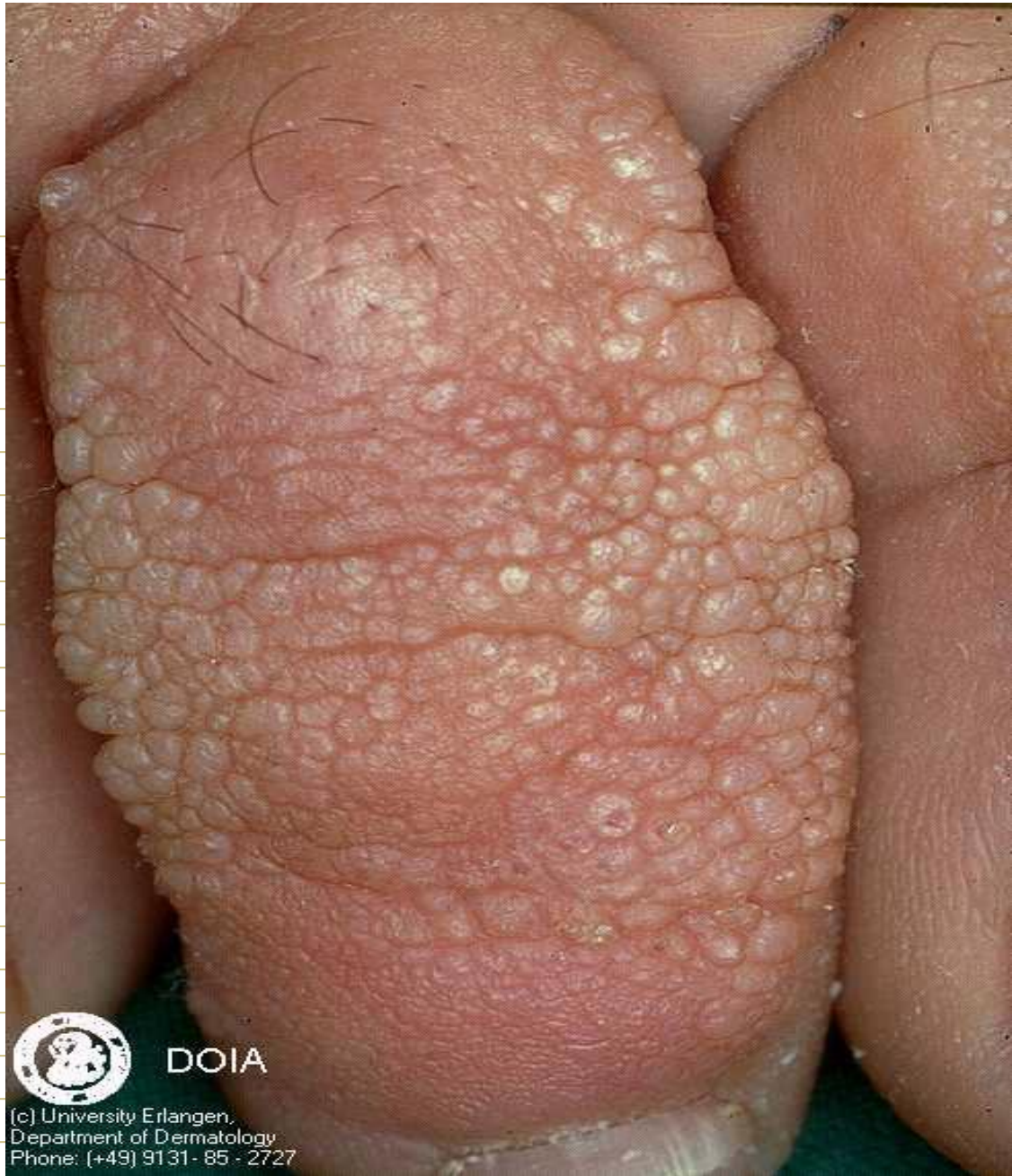Excroissances réunies en une élevation circonscrite,
ou étalées en une nappe saillante

Surface couverte d'érosions suintantes = végétations
ou corné, hyperkératosique = verrucosités



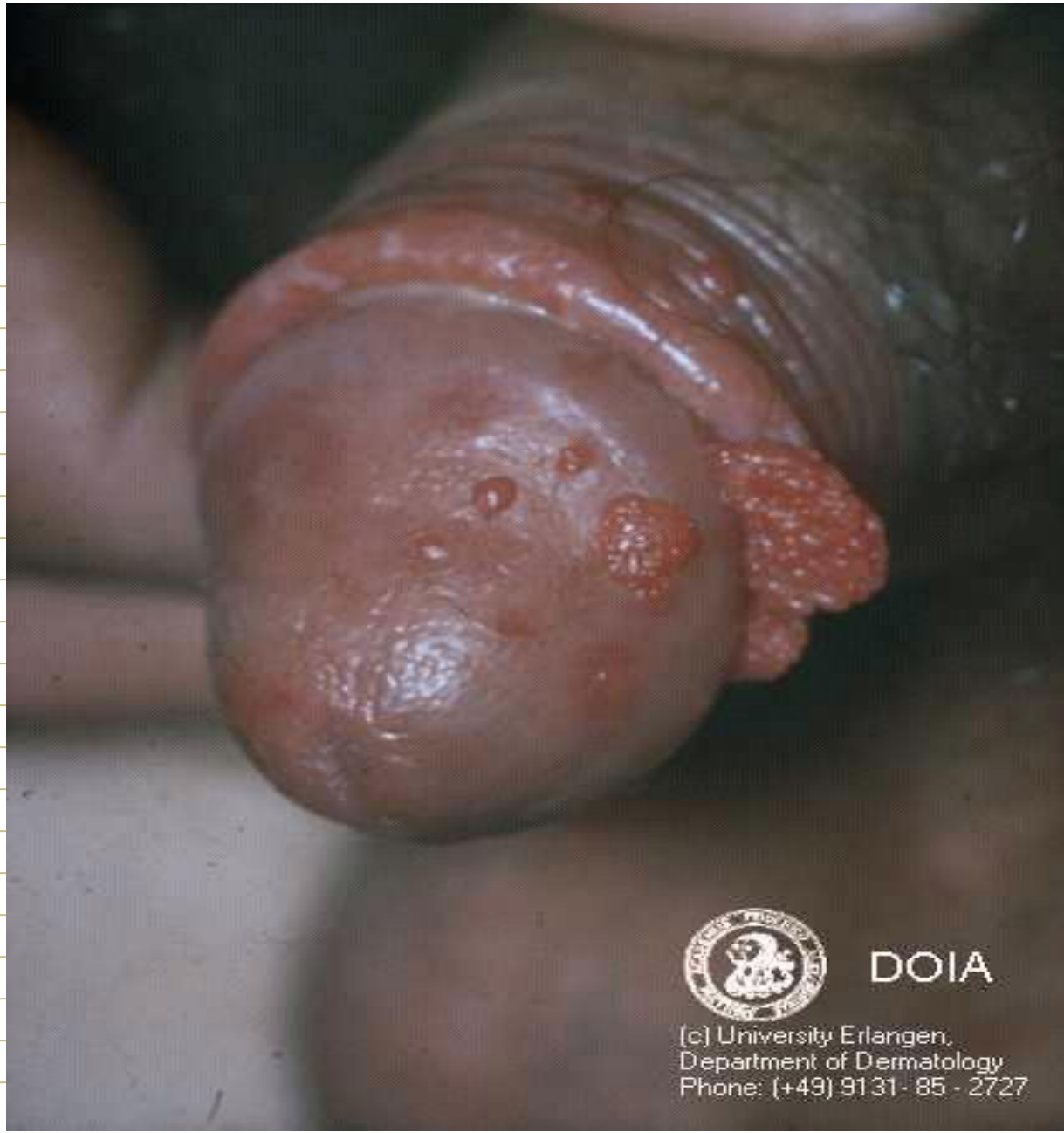DOIA

(c) University Erlangen,
Department of Dermatology



DOIA

(c) University Erlangen,
Department of Dermatology
Phone: (+49) 9131 - 85 - 2727



DOIA

(c) University Erlangen,
Department of Dermatology
Phone: (+49) 9131-85-2727

LESIONS LIQUIDIENNES

-vésicules

-bulles

-pustules

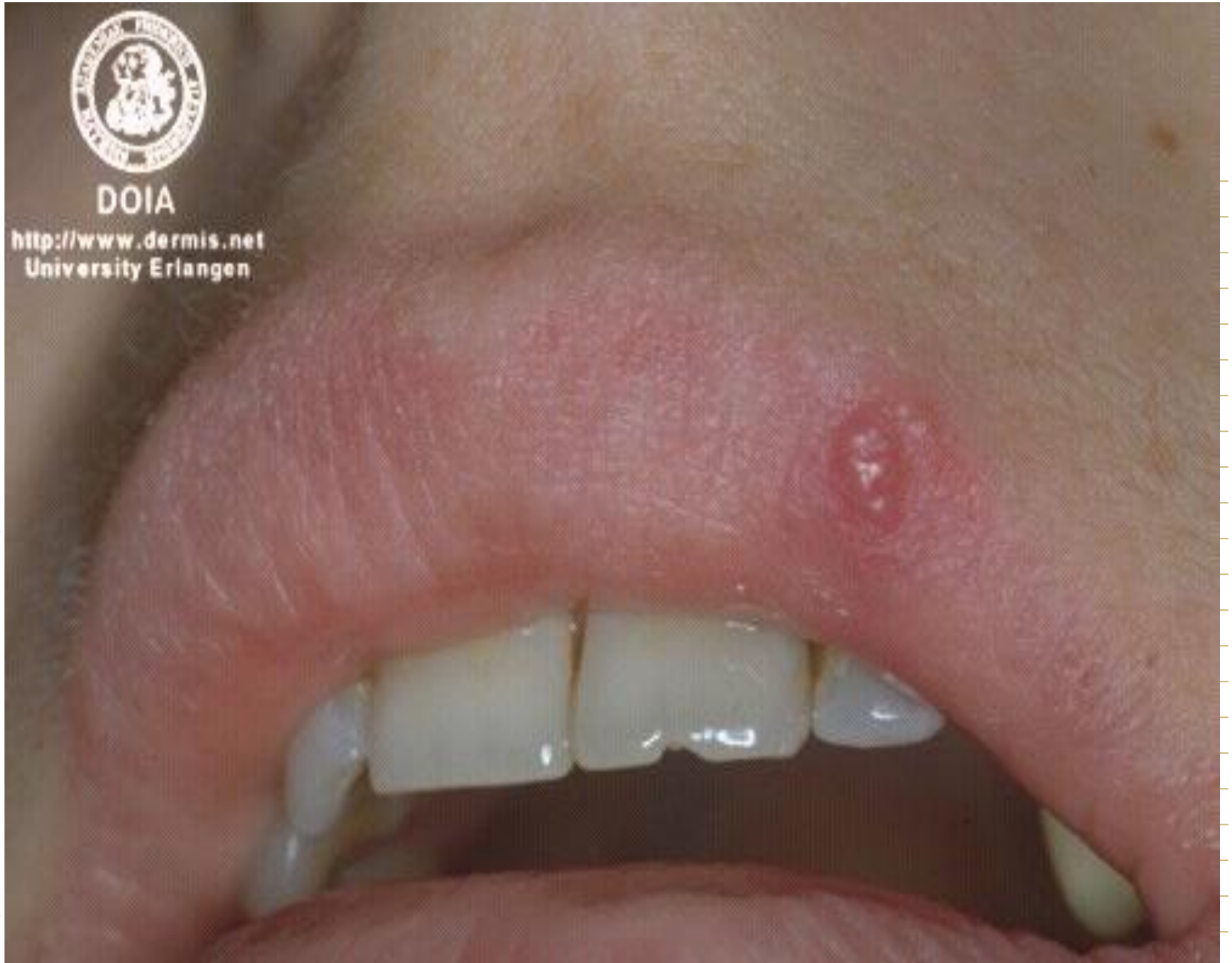VESICULE

Petit soulèvement épidermique rempli d'une sérosité transparente.



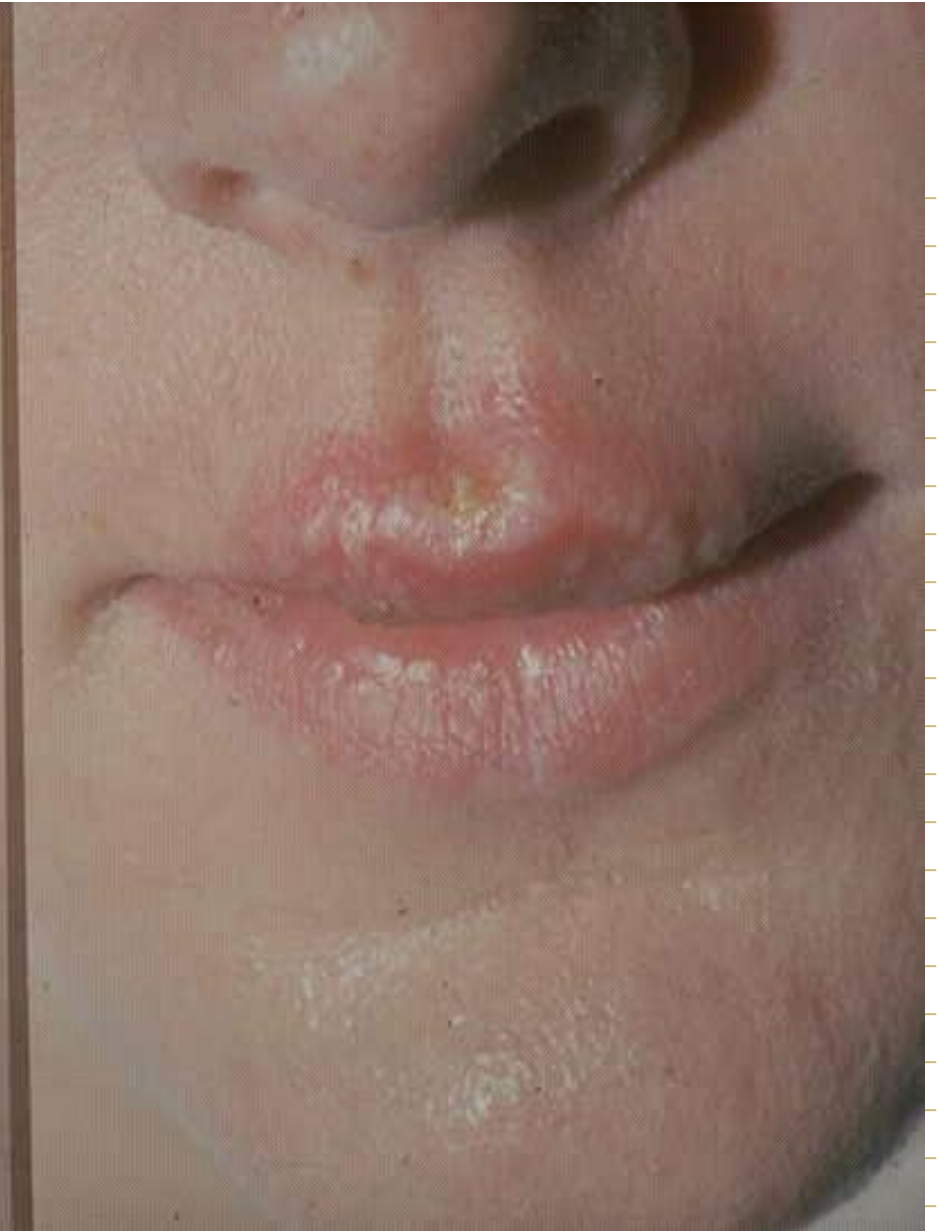
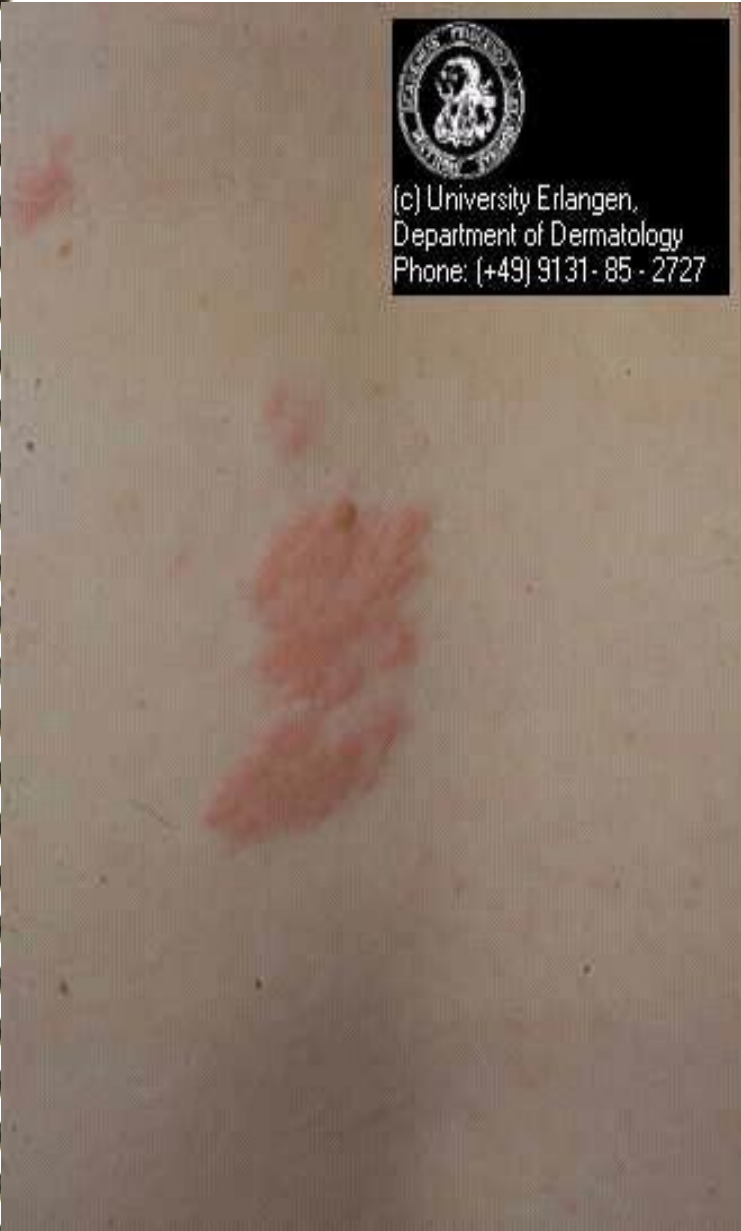DOIA

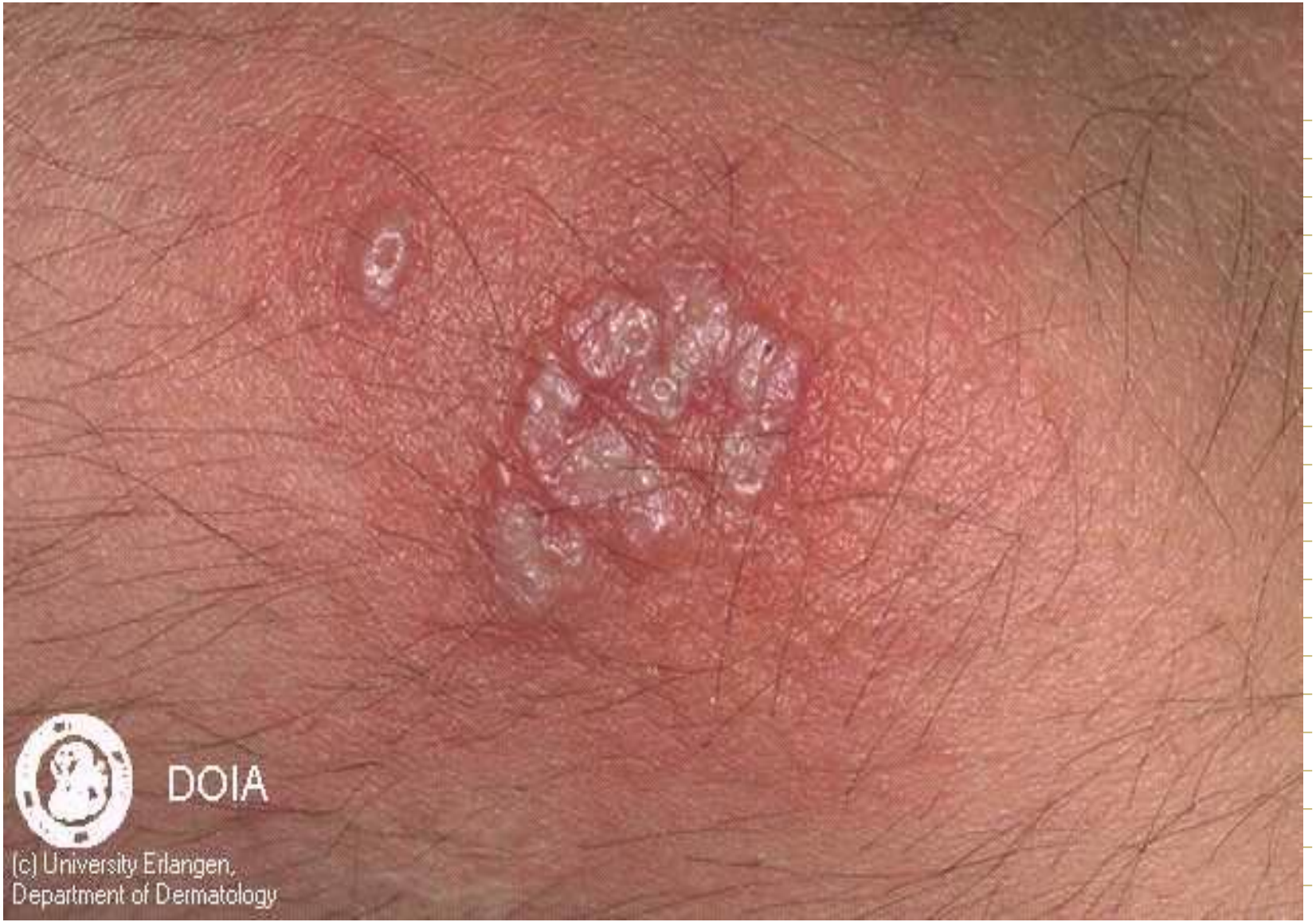<http://www.dermis.net>
University Erlangen





(c) University Erlangen,
Department of Dermatology
Phone: (+49) 9131-85-2727



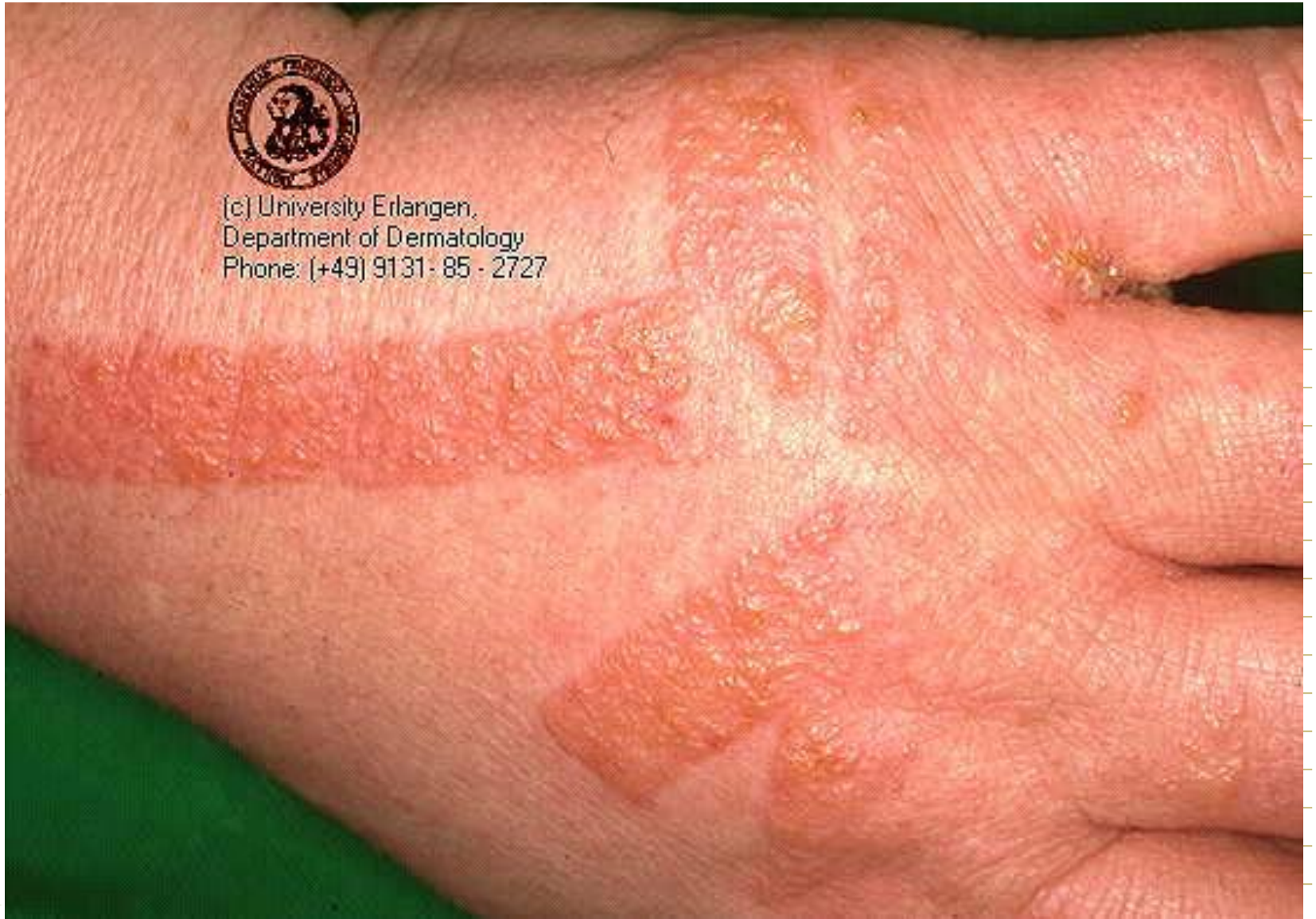

DOIA

(c) University Erlangen,
Department of Dermatology



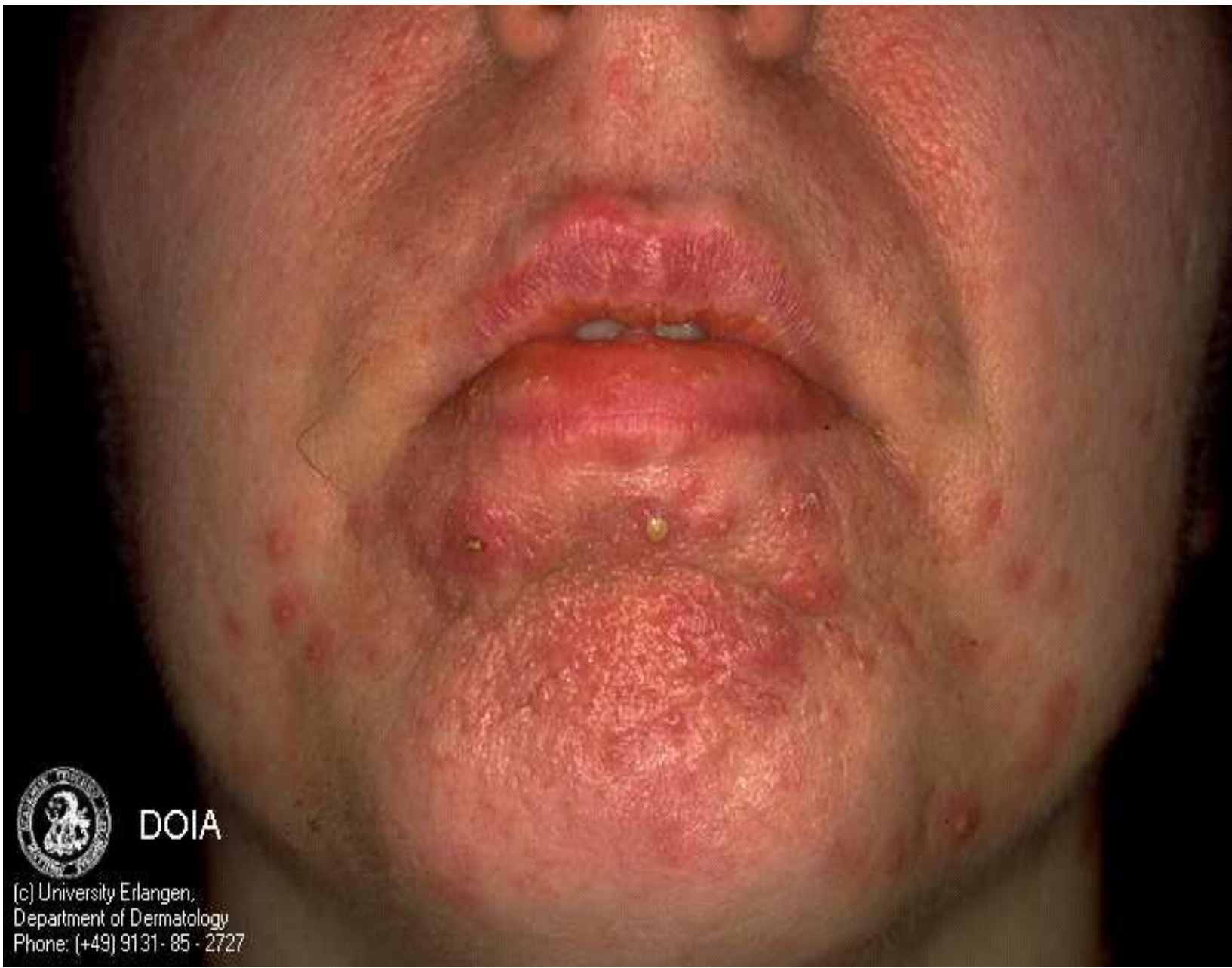(c) University Erlangen,
Department of Dermatology
Phone: (+49) 9131-85-2727



PUSTULE

Vésicule dont le contenu est trouble, purulent

Folliculaire ou non folliculaire

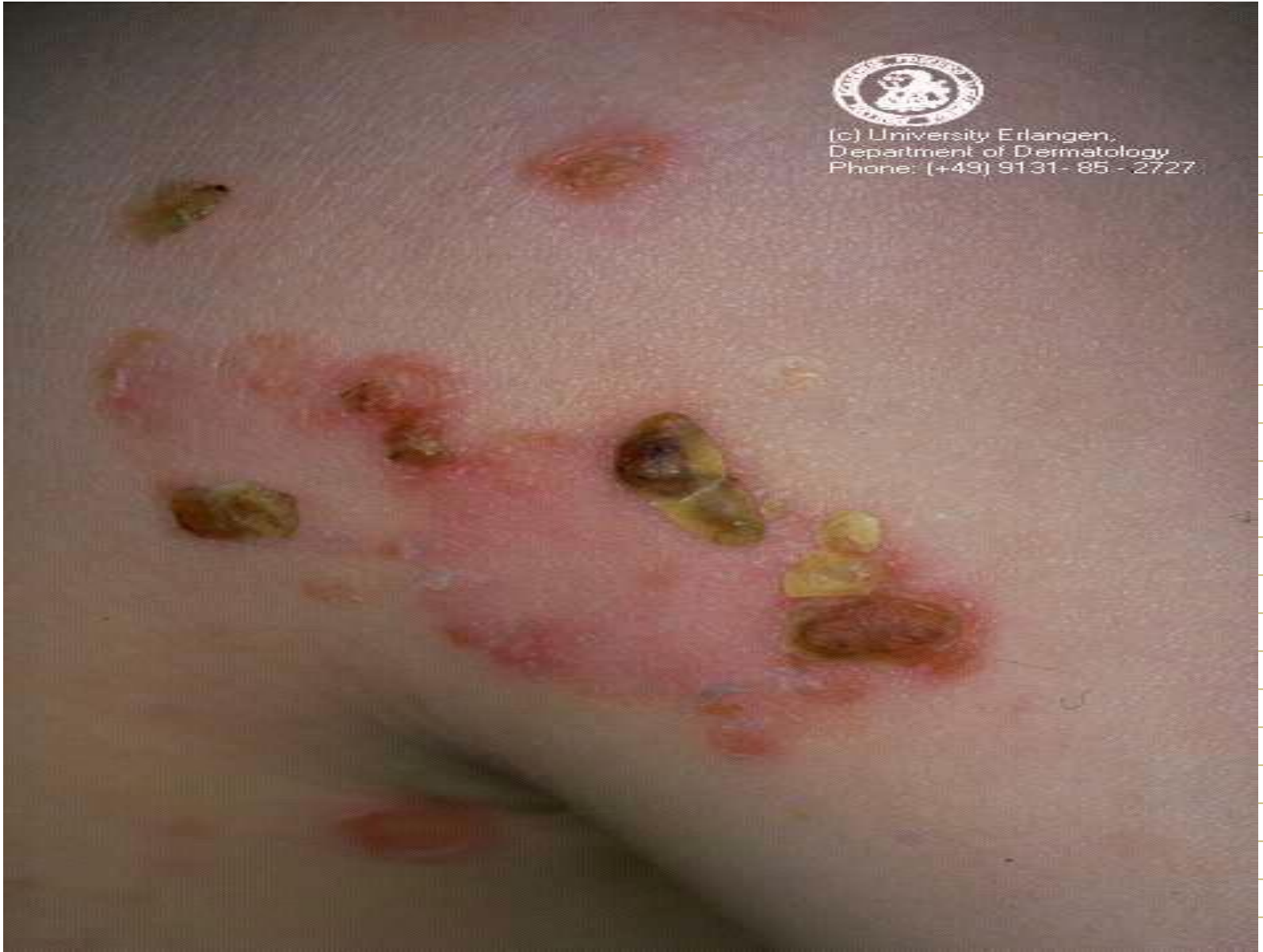

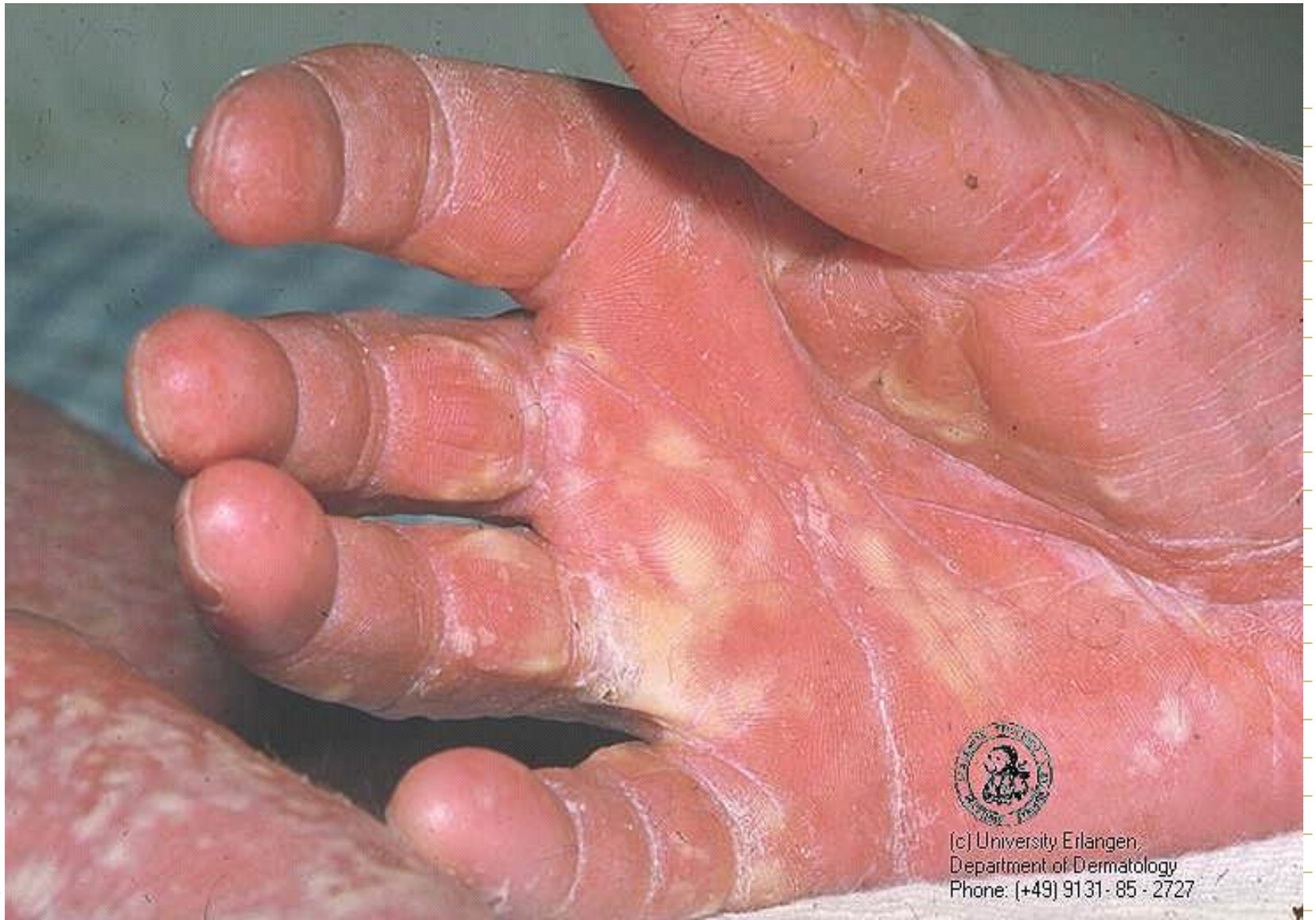DOIA

(c) University Erlangen,
Department of Dermatology
Phone: (+49) 9131-85-2727



(c) University Erlangen,
Department of Dermatology
Phone: (+49) 9131- 85 - 2727

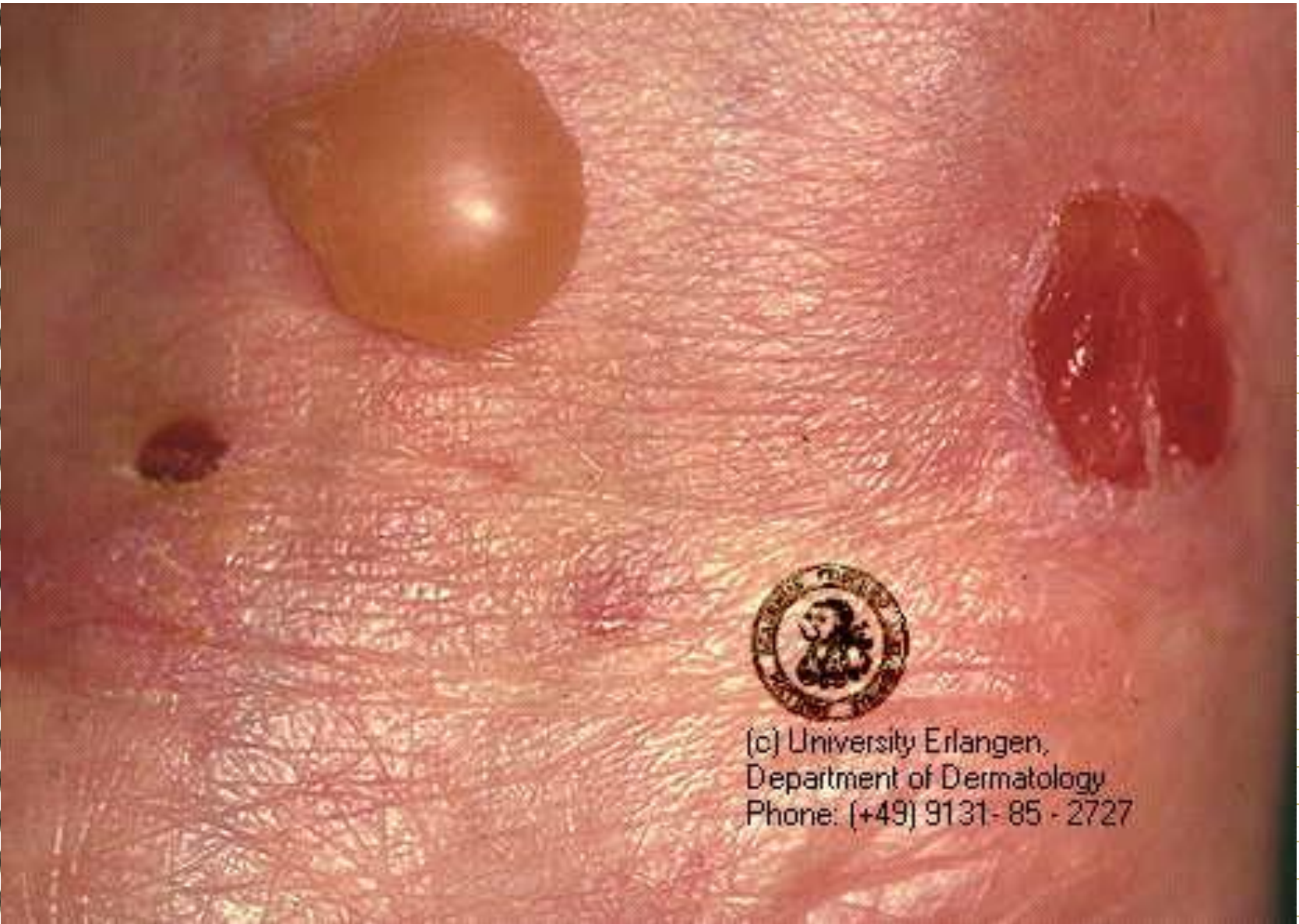



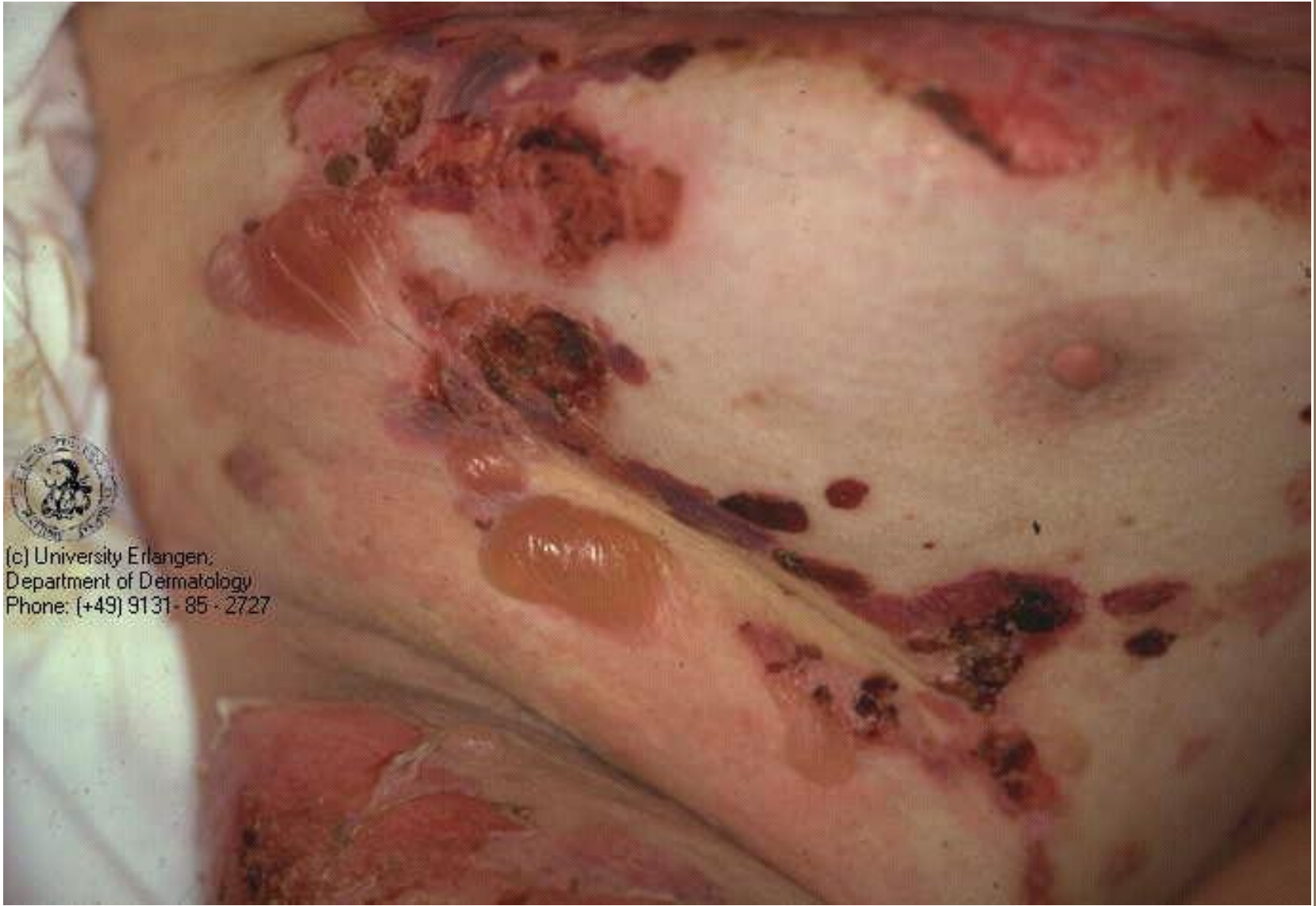(c) University Erlangen,
Department of Dermatology
Phone: (+49) 91 31 - 85 - 2727

BULLES

Soulèvement épidermique de grande taille,
rempli d'un liquide.



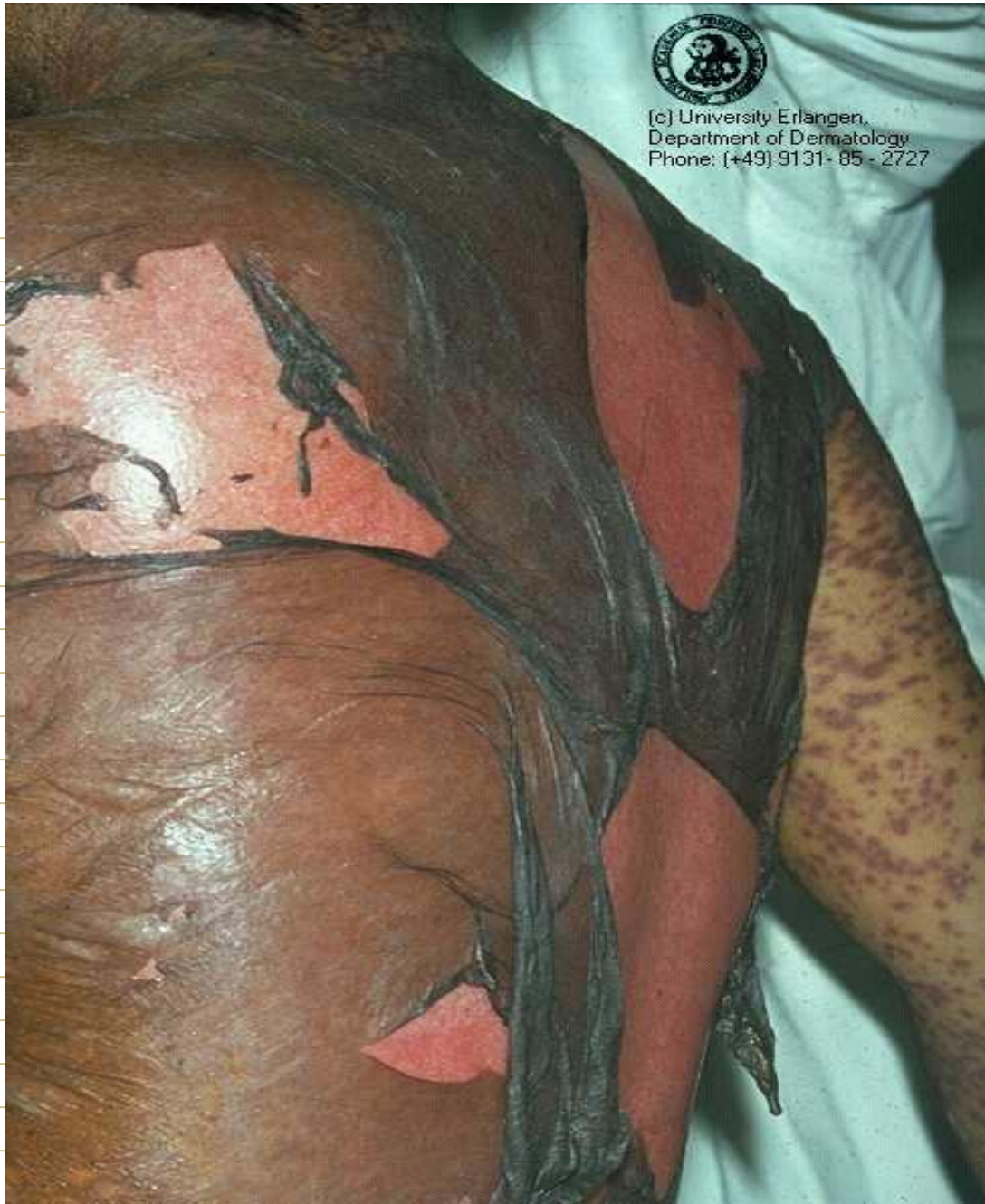
(c) University Erlangen,
Department of Dermatology
Phone: (+49) 9131- 85 - 2727



(c) University Erlangen:
Department of Dermatology
Phone: [+49] 9131-85-2727



(c) University Erlangen,
Department of Dermatology
Phone: (+49) 91 31- 85 - 2727

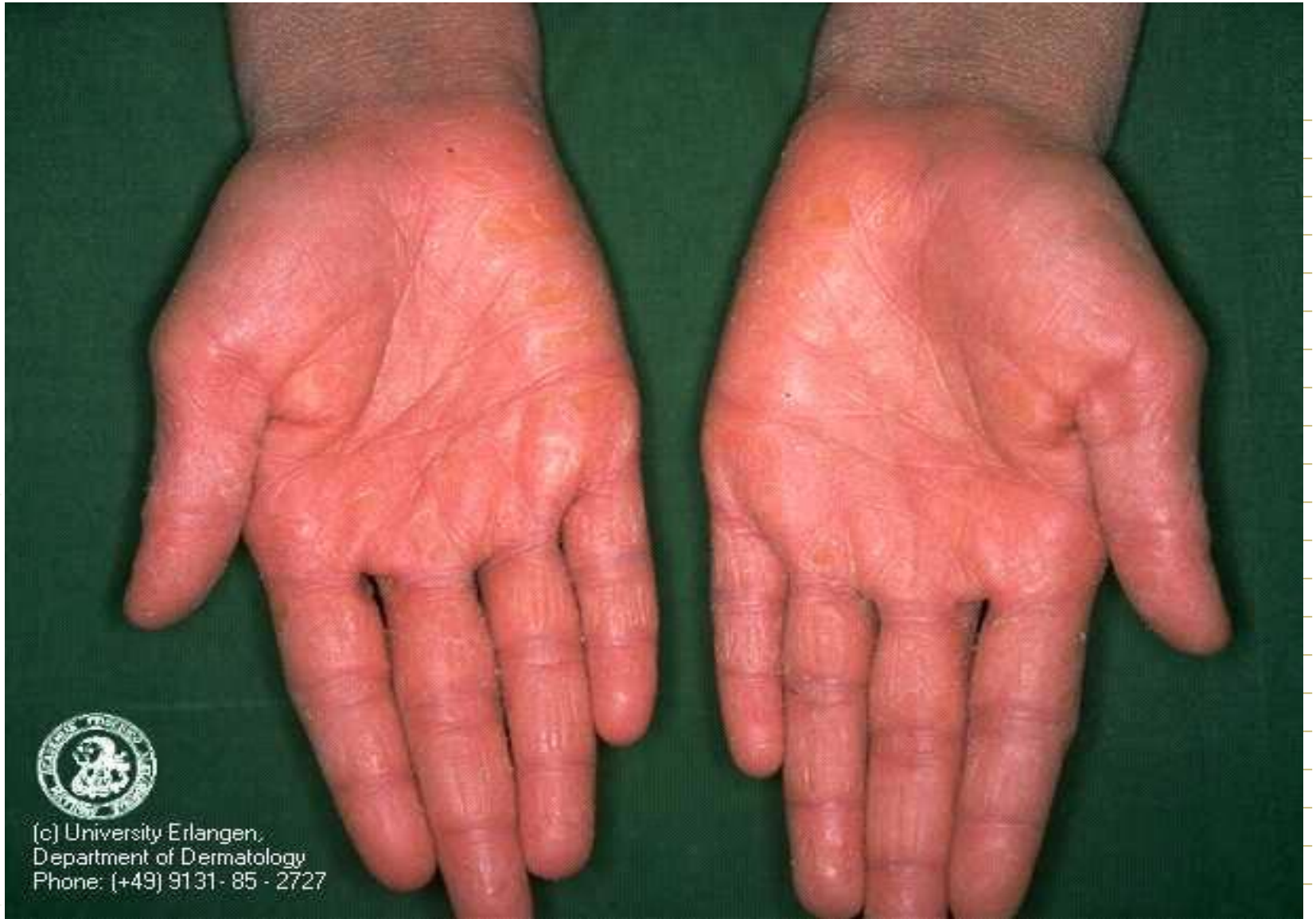

KERATOSE

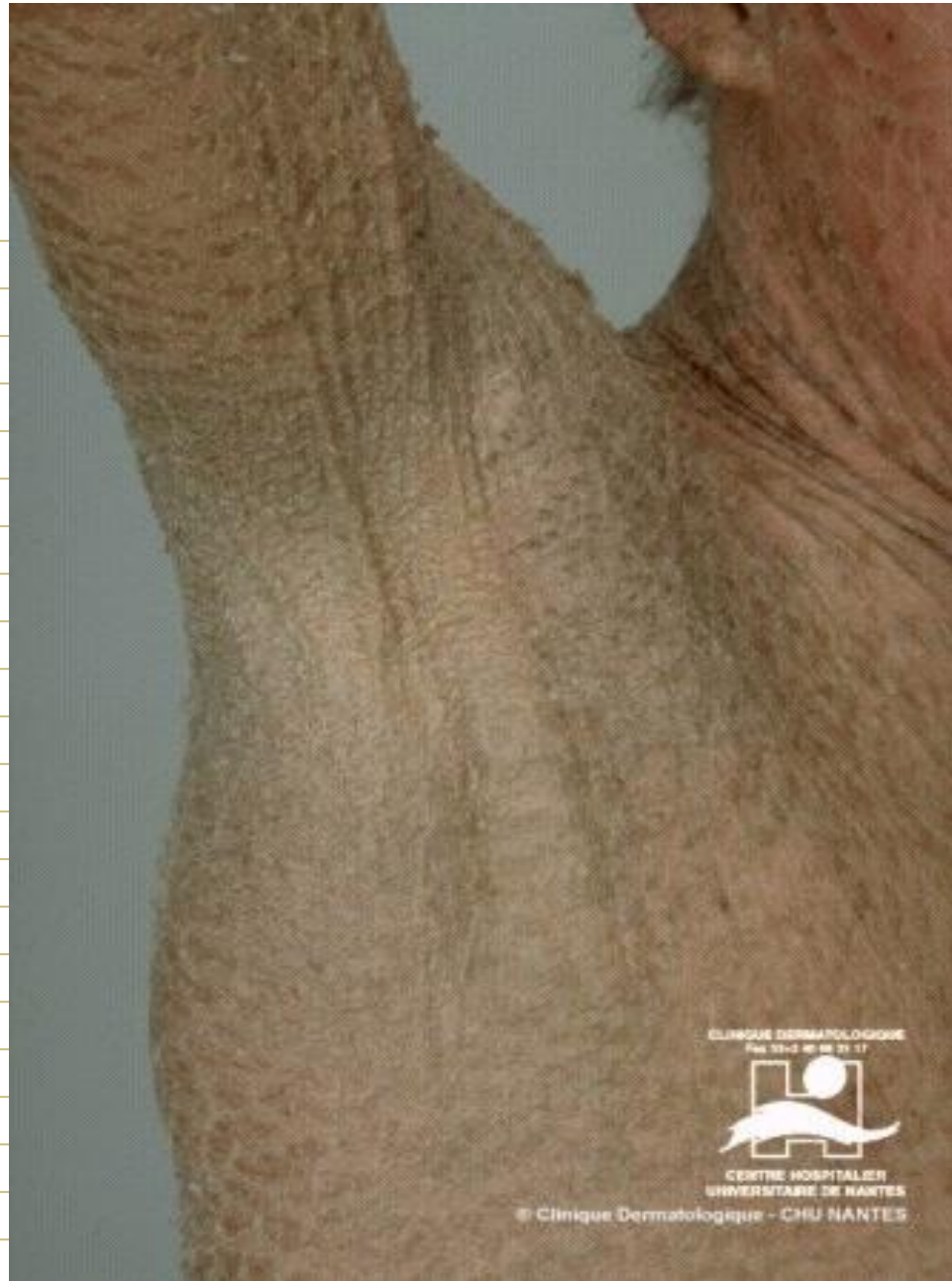
Augmentation de l'épaisseur de la couche
cornée



(c) University Erlangen,
Department of Dermatology
Phone: (+49) 9131- 85 - 2727



(c) University Erlangen,
Department of Dermatology
Phone: (+49) 9131- 85 - 2727



CLINIQUE DERMATOLOGIQUE
Fax 53-63 40 04 21 17



CENTRE HOSPITALIER
UNIVERSITAIRE DE NANTES

© Clinique Dermatologique - CHU NANTES

SCLEROSE

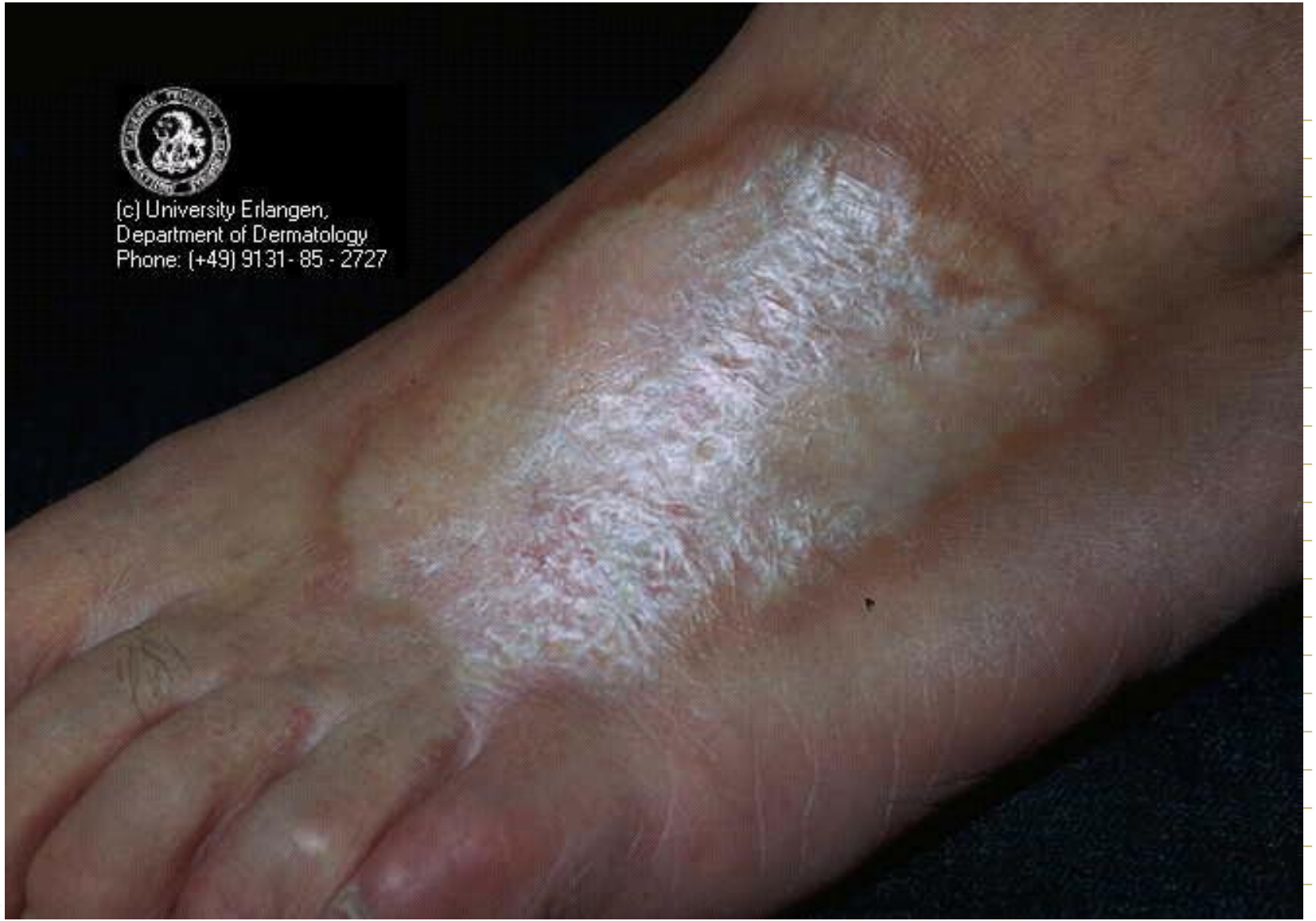Condensation des divers constituants du derme

Induration de la peau et des tissus sous-cutanés = plaques dures et adhérentes

Coloration jaunâtre, ivoire ou pigmentée

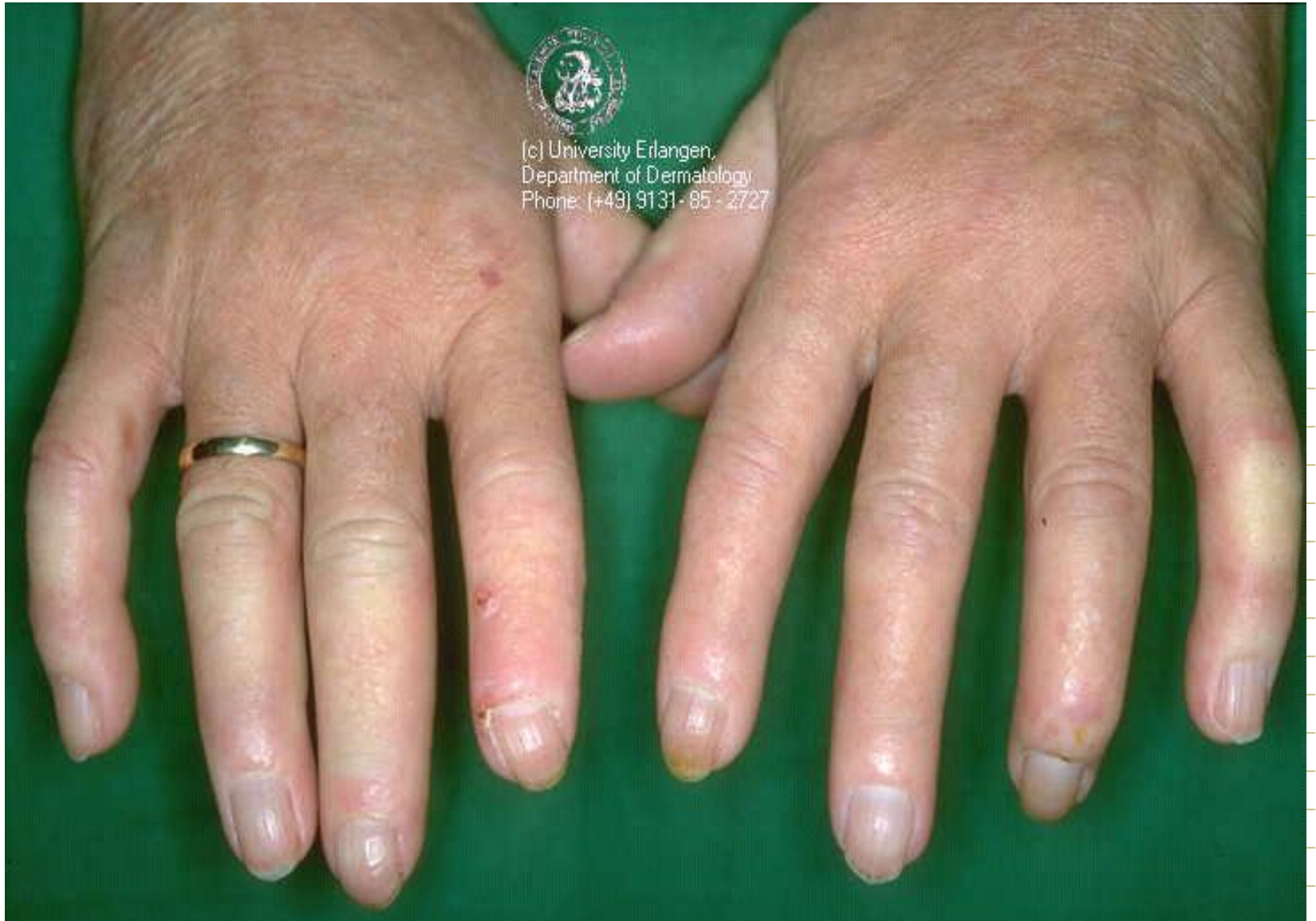

(c) University Erlangen,
Department of Dermatology
Phone: (+49) 91 31 - 85 - 2727



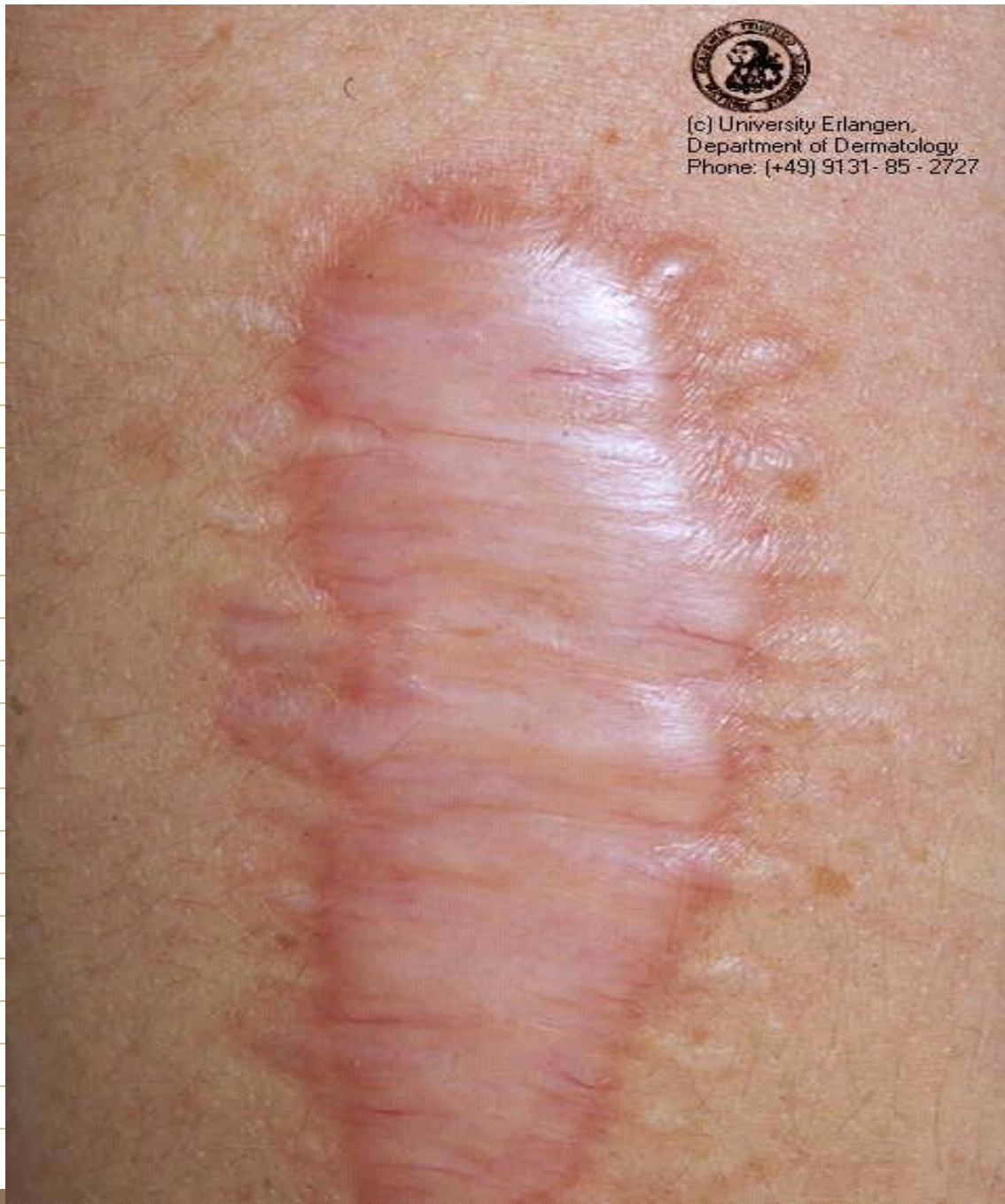

(c) University Erlangen,
Department of Dermatology
Phone: (+49) 9131 - 85 - 2727





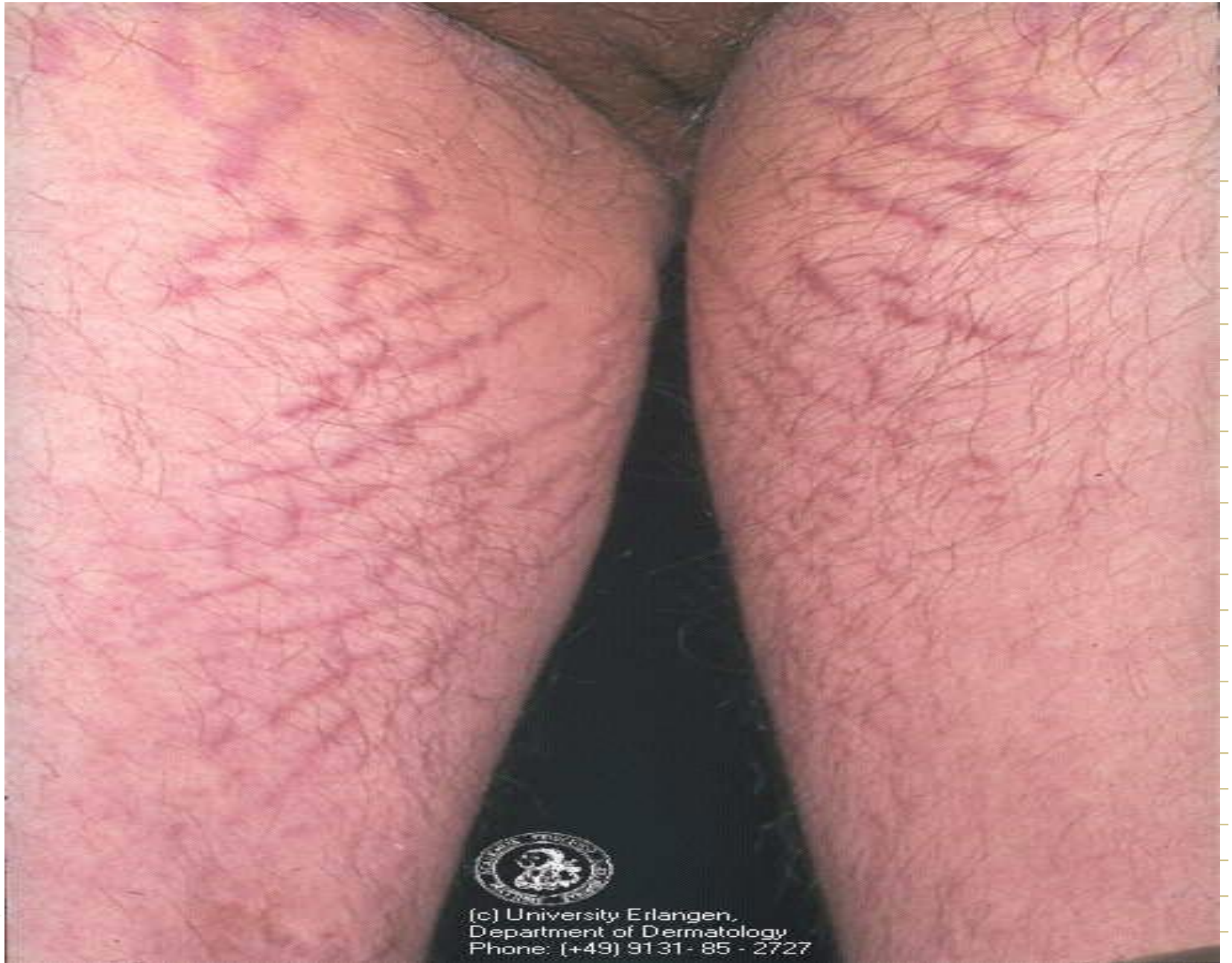(c) University Erlangen,
Department of Dermatology
Phone: (+49) 9131- 85 - 2727



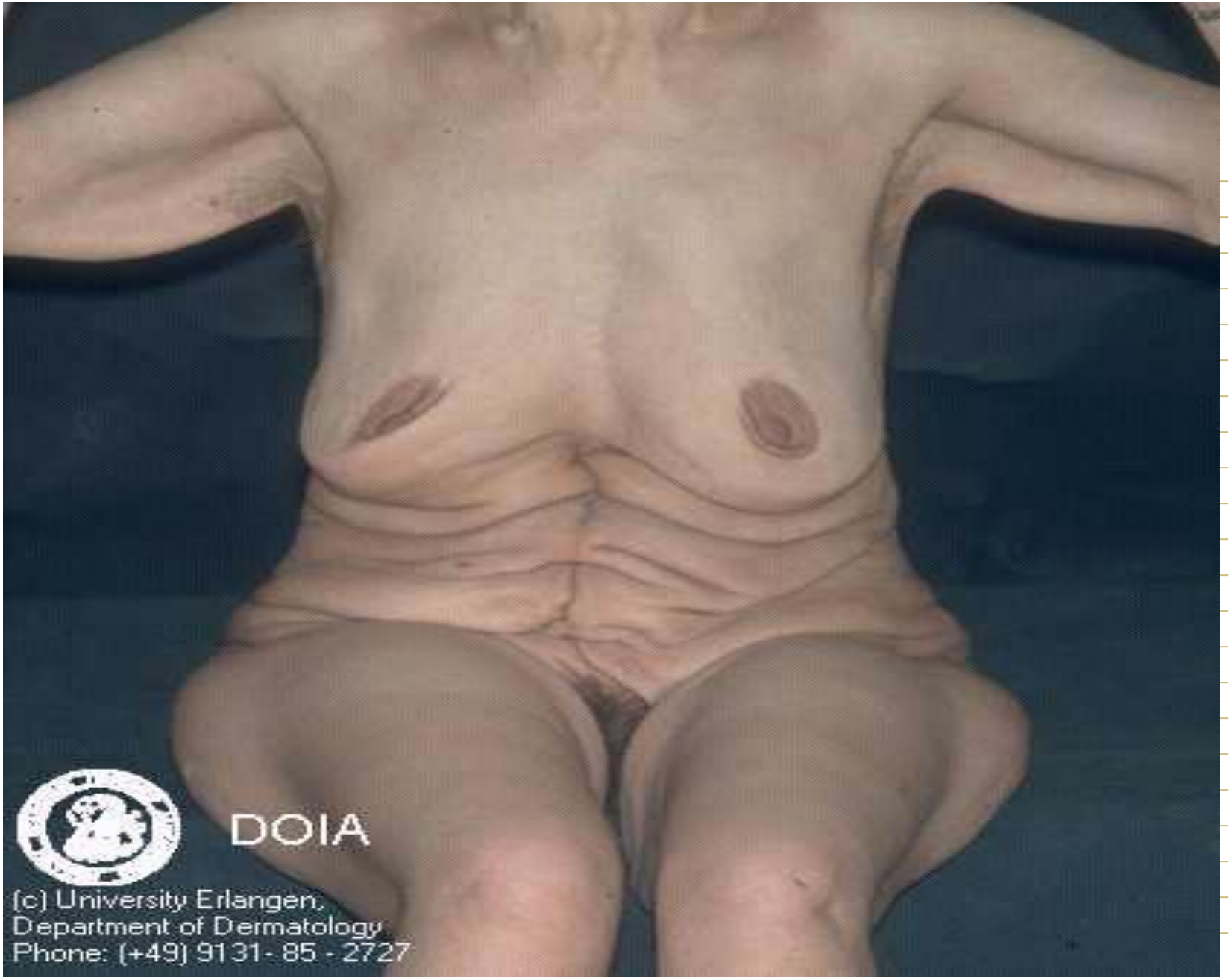
ATROPHIE

Perte de constituants de la peau =
amincissement de la peau avec diminution
de sa consistance et de son élasticité

- Atrophie épidermique
- Atrophie dermique



(c) University Erlangen,
Department of Dermatology
Phone: [+49] 91 31 - 85 - 2727



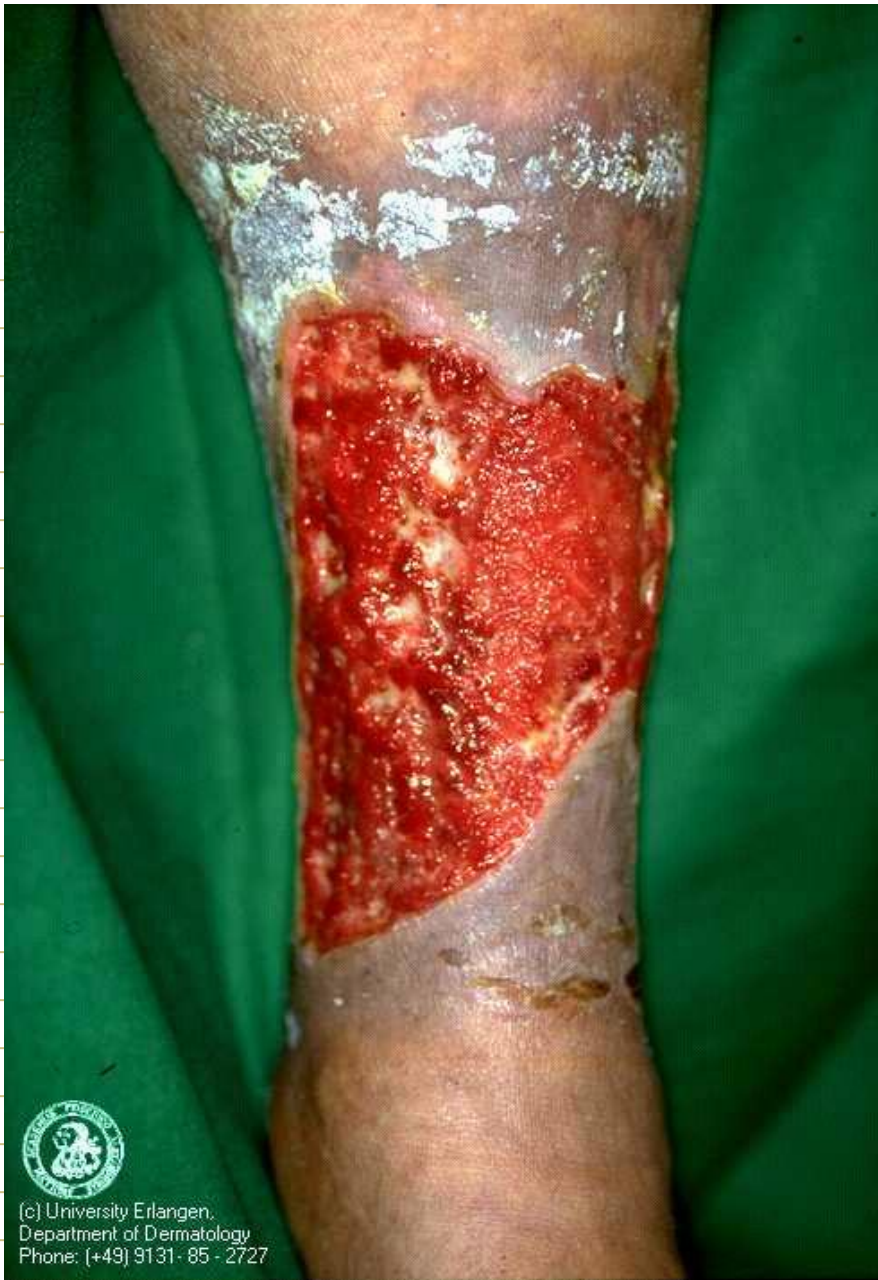DOIA

(c) University Erlangen,
Department of Dermatology
Phone: (+49) 9131-85-2727

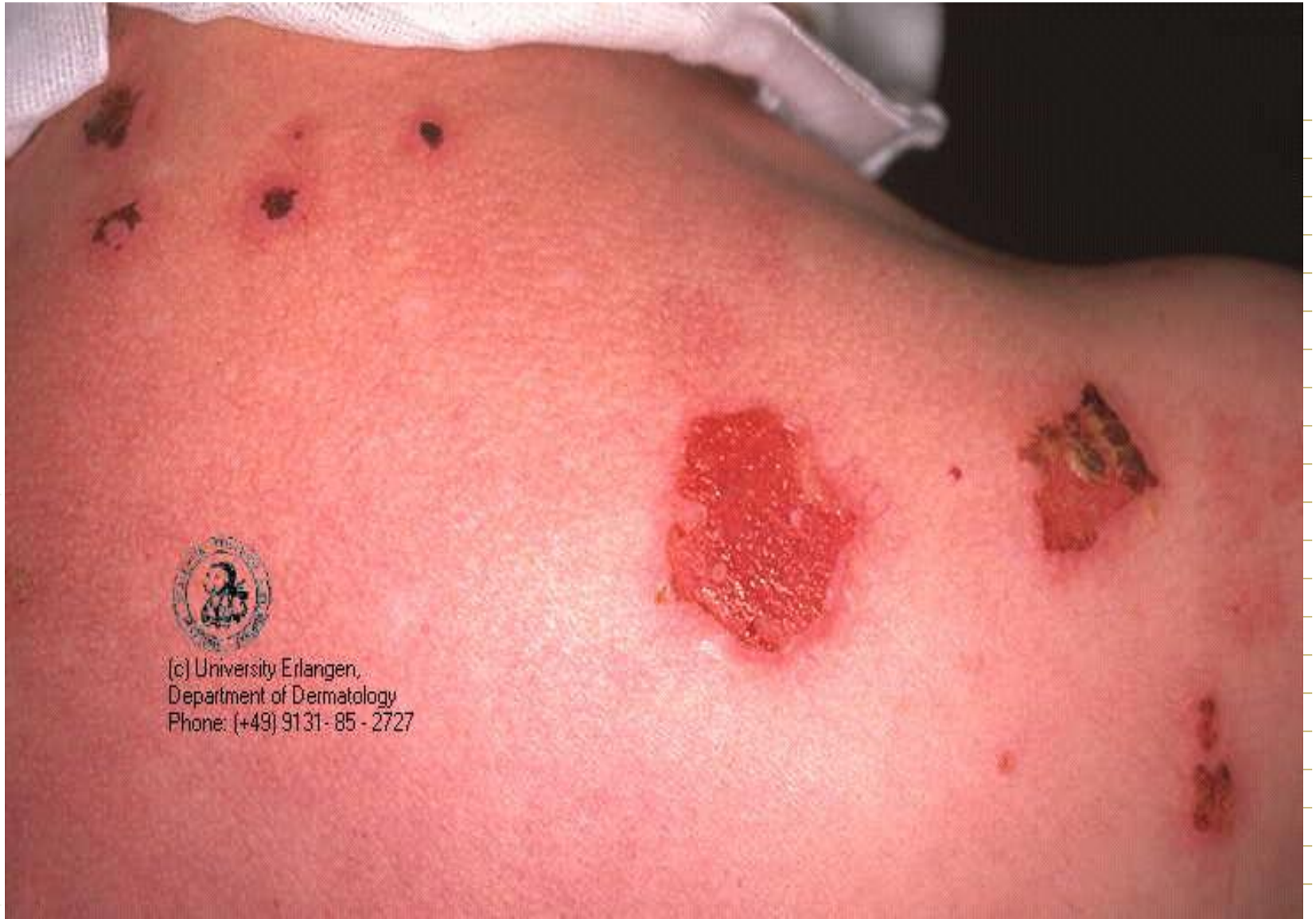ULCERATION

Perte de substance cutanée

- Érosion ou exulcération (épiderme)
- Ulcère (derme)



(c) University Erlangen,
Department of Dermatology
Phone: (+49) 9131 - 85 - 2727



(c) University Erlangen,
Department of Dermatology
Phone: (+49) 91 31 - 85 - 2727

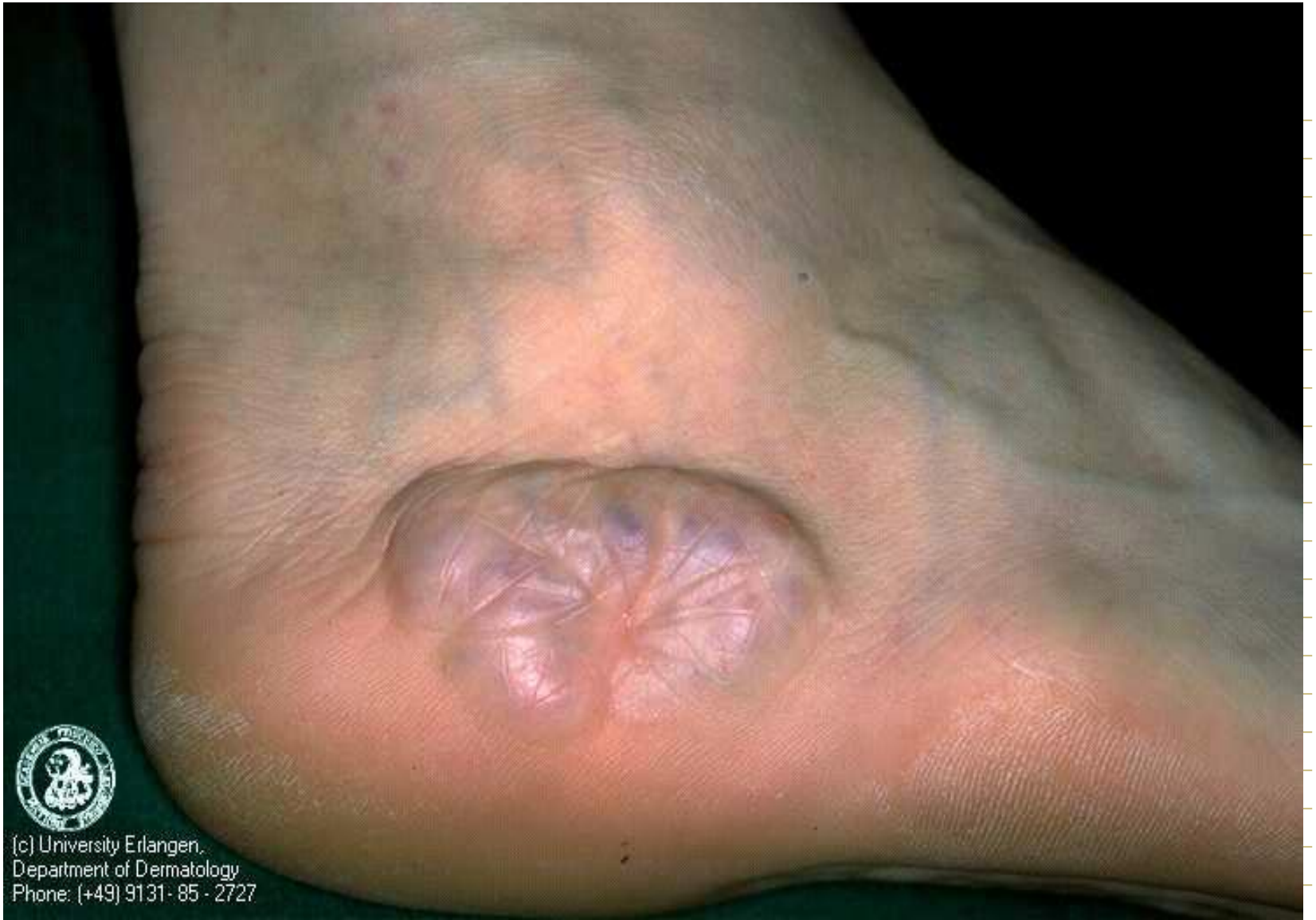TUMEUR

Néof ormation acquise de la peau

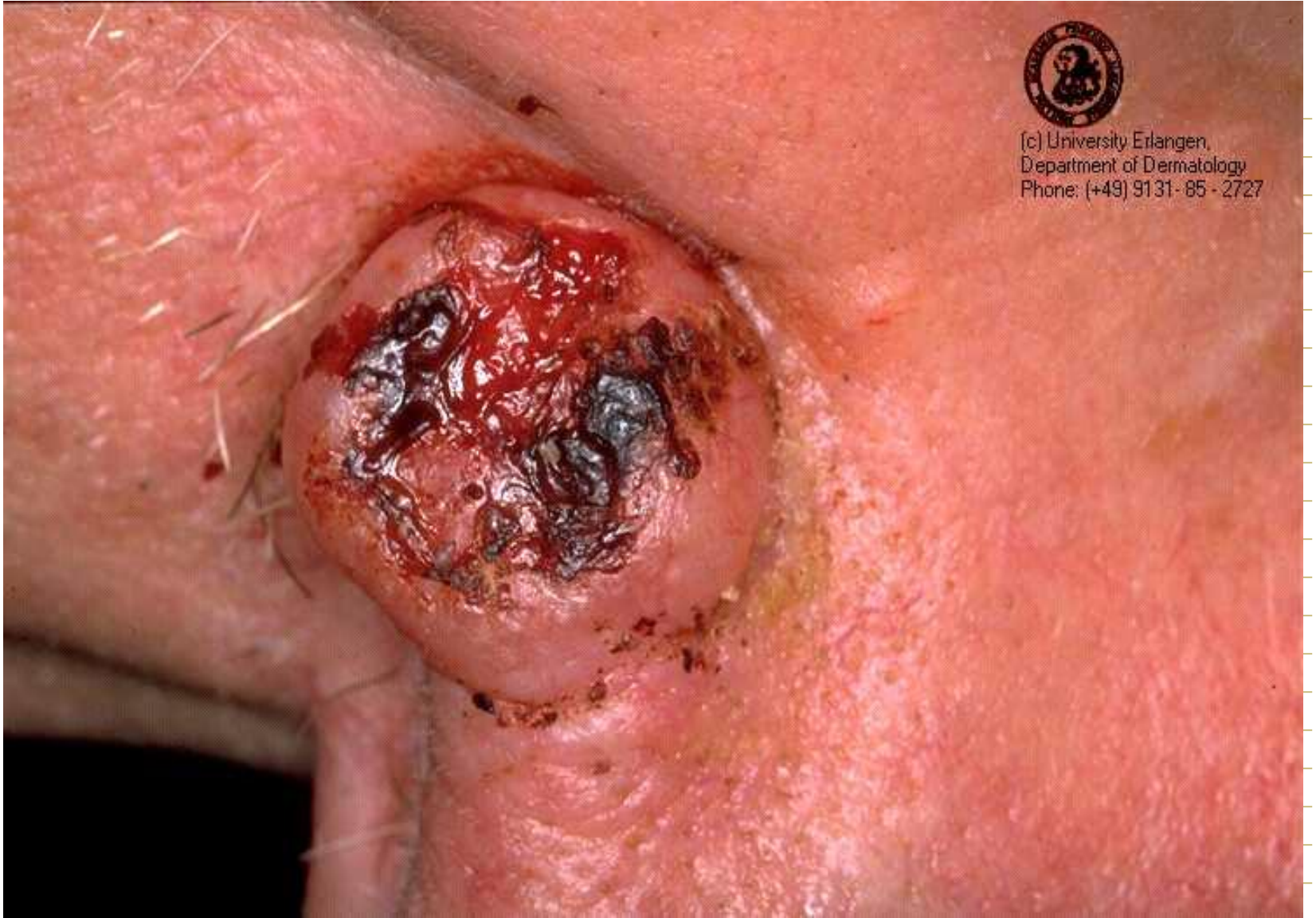– Bénigne

– Maligne

- Primitives (carcinomes épithéliaux, mélanomes)
- Secondaires (métastases)



(c) University Erlangen,
Department of Dermatology
Phone: (+49) 9131-85-2727



(c) University Erlangen,
Department of Dermatology
Phone: (+49) 9131-85-2727

SEMEIOLOGIE

- Association des lésions élémentaires
- Groupement et topographie
- Évolution dans le temps
- Signes fonctionnels: prurit
- Signes généraux

Examens complémentaires

- Biologie (hématologie, biochimie, immunologie)
- Bactériologie, Mycologie, Virologie
- Allergologie
- Anatomopathologie ou histologie = BIOPSIE